BOWA
ACADEMY

ГАСТРОЭНТЕРОЛОГИЯ

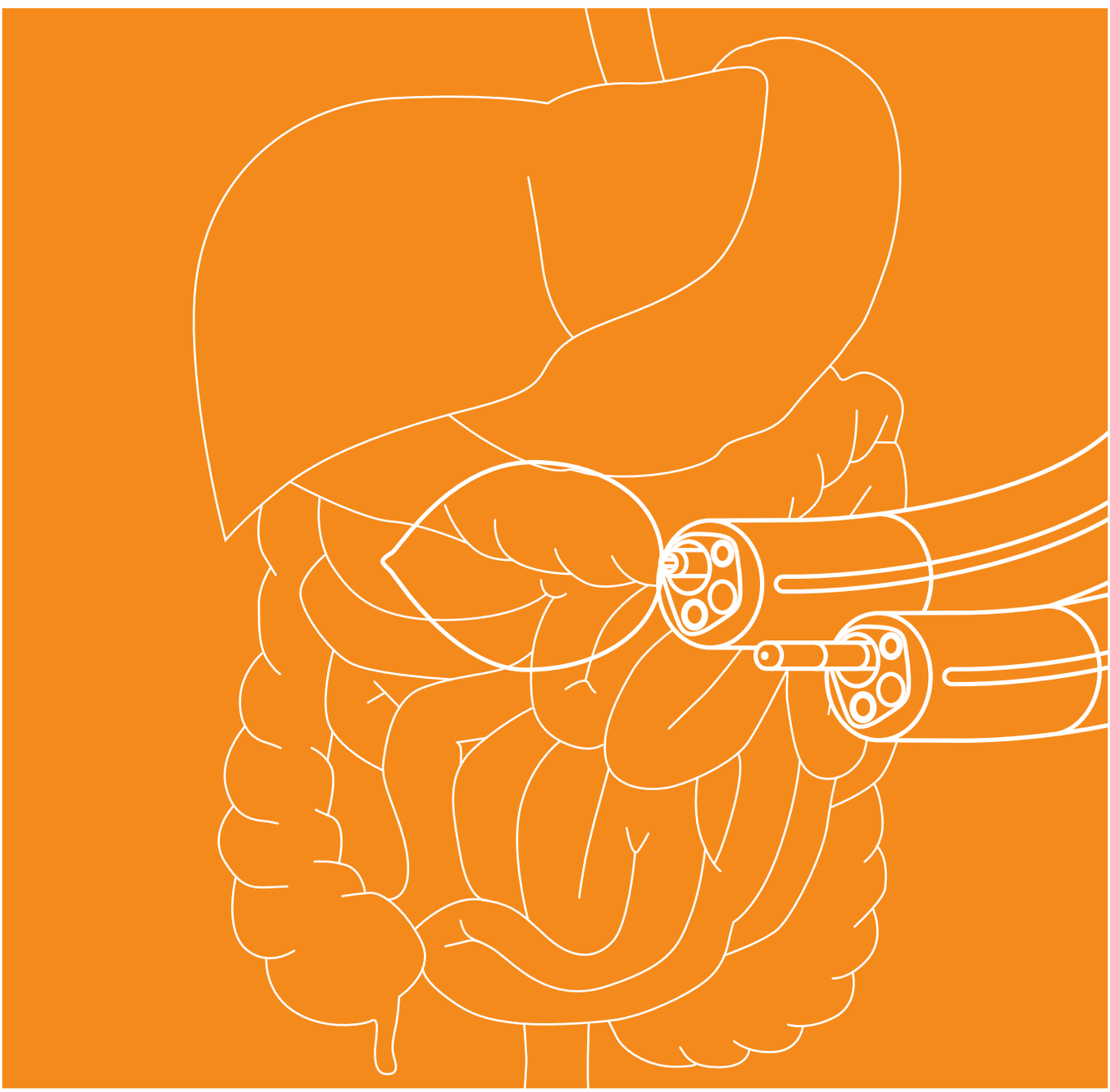

ИСПОЛЬЗОВАНИЕ ЭЛЕКТРОХИРУРГИЧЕСКИХ СИСТЕМ BOWA

ОСНОВНЫЕ ПРИНЦИПЫ СОВРЕМЕННОЙ ВЫСОКОЧАСТОТНОЙ ХИРУРГИИ | АРГОНОПЛАЗМЕННАЯ КОАГУЛЯЦИЯ (АПК) | ПРАКТИКА И МЕТОДЫ | РЕКОМЕНДОВАННЫЕ НАСТРОЙКИ | СПИСОК ЛИТЕРАТУРЫ

ВАЖНАЯ ИНФОРМАЦИЯ

Несмотря на то, что компания BOWA-electronic GmbH & Co.KG («БОВА-электроник ГмбХ и Ко. КГ») приложила все возможные усилия при составлении данной брошюры, однако полностью исключить некоторые неточности невозможно.

Компания BOWA не несет ответственности за любые убытки, связанные с использованием настроек или иной содержащейся здесь информации. Юридическая ответственность ограничена умыслом и преступной небрежностью.

Информация по рекомендованным настройкам, способам применения, продолжительности применения и порядку использования основана на клиническом опыте. Медицинские учреждения и врачи могут использовать настройки, отличные от рекомендованных.

Показатели и значения приведены только для ознакомления в качестве ориентировочных. Пользователь несет ответственность за проверку их эффективности.

С учетом конкретных обстоятельств может потребоваться изменить приведенные здесь настройки.

Благодаря непрекращающимся исследованиям и наработкам в области клинического применения медицинские технологии постоянно развиваются. Именно по этим причинам пересмотр приведенной в брошюре информации может быть весьма полезным.

Все указанные в материале данные применимы к пациентам обоих полов, упоминание в тексте одного пола призвано облегчить чтение.

АВТОРСКОЕ ПРАВО

Данная брошюра предназначена только для внутреннего использования и не должна быть доступна третьим лицам. Содержание данного документа подлежит регулированию в соответствии с нормами авторского права Германии. Любое воспроизведение в полном объеме или частично, копирование, обработка, распространение и прочее использование разрешены только с предварительного письменного согласия BOWA-electronic GmbH & Co. KG.

ОГЛАВЛЕНИЕ

1 | ОСНОВНЫЕ ПРИНЦИПЫ СОВРЕМЕННОЙ ВЫСОКОЧАСТОТНОЙ ХИРУРГИИ 4

1.1 | КРАТКИЙ КУРС ИСТОРИИ РАЗВИТИЯ ЭЛЕКТРОХИРУРГИИ 4
1.2 | ОСНОВЫ СОВРЕМЕННОЙ ВЫСОКОЧАСТОТНОЙ ХИРУРГИИ 4
1.3 | ЭЛЕКТРОКОАГУЛЯЦИЯ 4
1.4 | ЭЛЕКТРОТОМИЯ 4
1.5 | МОНОПОЛЯРНЫЙ МЕТОД 5
1.6 | АРГОНОПЛАЗМЕННАЯ КОАГУЛЯЦИЯ (АПК) 5
1.7 | БИПОЛЯРНЫЙ МЕТОД 5
1.8 | ЭЛЕКТРОЛИГИРОВАНИЕ ТКАНИ 5
1.9 | ЭЛЕКТРОХИРУРГИЯ – ОБЩИЕ ПОЛОЖЕНИЯ 6
1.9.1 | МЕРЫ БЕЗОПАСНОСТИ ДЛЯ ЦЕЛЕЙ ПРЕДОТВРАЩЕНИЯ ОСЛОЖНЕНИЙ В ХОДЕ ЭЛЕКТРОХИРУРГИЧЕСКИХ ВМЕШАТЕЛЬСТВ 6
1.9.2 | НЕЙТРАЛЬНЫЕ ЭЛЕКТРОДЫЕ 6
1.10 | ЦЕЛОСТНОСТЬ ОБОРУДОВАНИЯ 7
1.11 | НЕЙРОМЫШЕЧНАЯ СТИМУЛЯЦИЯ (НМС) 7
1.12 | КОНТАКТ С ТОКОПРОВОДЯЩИМИ ОБЪЕКТАМИ 7

2 | ПРАКТИКА И МЕТОДЫ 8

2.1 | ЖЕЛУДОЧНО-КИШЕЧНЫЕ КРОВОТЕЧЕНИЯ 9
2.1.1 | ЯЗВЕННЫЕ КРОВОТЕЧЕНИЯ ТИПА IB-IIB СОГЛАСНО КЛАССИФИКАЦИИ ПО ФОРРЕСТУ 9
2.1.2 | ВАРИКОЗНОЕ РАСШИРЕНИЕ ВЕН ПИЩЕВОДА 9
2.1.3 | СОСУДИСТЫЕ МАЛЬФОРМАЦИИ И ЭКТАЗИИ 11
2.1.4 | ГЕМОСТАЗ / АРГОНОПЛАЗМЕННАЯ КОАГУЛЯЦИЯ (АПК) 11
2.2 | НОВООБРАЗОВАНИЯ ПИЩЕВОДА 11
2.2.1 | ПИЩЕВОД БАРРЕТА 11
2.2.2 | ЗЛОКАЧЕСТВЕННЫЕ НОВООБРАЗОВАНИЯ ПИЩЕВОДА 12
2.2.3 | ДОБРОКАЧЕСТВЕННЫЕ ОПУХОЛИ ПИЩЕВОДА 13
2.2.4 | АДЕНОКАРЦИНОМА ЖЕЛУДКА 13
2.3 | РЕЗЕКЦИЯ 14
2.3.1 | ПОЛИПЭКТОМИЯ 14
2.3.2 | ЭНДОСКОПИЧЕСКАЯ РЕЗЕКЦИЯ СЛИЗИСТОЙ ОБОЛОЧКИ (EMR) 16
2.3.3 | ЭНДОСКОПИЧЕСКАЯ ДИССЕКЦИЯ В ПОДСЛИЗИСТОМ СЛОЕ (ESD) 16
2.3.4 | ФРАГМЕНТАРНАЯ ПОЛИПЭКТОМИЯ 17
2.3.5 | ПОЛНОСЛОЙНАЯ ЭНДОСКОПИЧЕСКАЯ РЕЗЕКЦИЯ 17
2.4 | ИССЕЧЕНИЕ 17
2.4.1 | ПАПИЛЛОТОМИЯ 17
2.4.2 | ДИВЕРТИКУЛ ЦЕНКЕРА 18
2.4.3 | АХАЛАЗИЯ 18
2.5 | ЦИТОРЕДУКЦИЯ И АБЛЯЦИЯ ОПУХОЛЕЙ 19
2.5.1 | НЕКРОЗ ТКАНЕЙ – АРГОНОПЛАЗМЕННАЯ КОАГУЛЯЦИЯ 19
2.5.2 | ЛЕЧЕНИЕ ОПУХОЛЕЙ – АРГОНОПЛАЗМЕННАЯ КОАГУЛЯЦИЯ 19
2.5.3 | РЕКАНАЛИЗАЦИЯ СТРИКТУР/СТЕНОЗОВ 19
2.6 | ДОПОЛНИТЕЛЬНЫЕ ПРОЦЕДУРЫ 20
2.6.1 | ПИЩЕВОД – ПРОЧЕЕ 20
2.6.2 | ЖЕЛУДОК – ПРОЧЕЕ 20

3 | РЕКОМЕНДОВАННЫЕ НАСТРОЙКИ 21

4 | ДИАГНОЗЫ И РЕКОМЕНДУЕМЫЕ ПРОЦЕДУРЫ 24

5 | FAQ – ПРИМЕНЕНИЕ BOWA ARC В ГАСТРОЭНТЕРОЛОГИЧЕСКОЙ ПРАКТИКЕ 25

6 | СПИСОК ЛИТЕРАТУРЫ 27

1 ОСНОВНЫЕ ПРИНЦИПЫ СОВРЕМЕННОЙ ВЫСОКОЧАСТОТНОЙ ХИРУРГИИ

1.1 | КРАТКИЙ КУРС ИСТОРИИ РАЗВИТИЯ ЭЛЕКТРОХИРУРГИИ[1]

Первые упоминания о лечении при помощи тепловой обработки ткани содержатся в древнеегипетских папирусах, во времена Древней Греции и Рима оно проводилось при помощи раскаленного железа, затем появились режущие петли для хирургического вмешательства, а в 19 веке была разработана техника гальванокаутеризации.

Однако высокочастотная хирургия (ВЧ хирургия) в современном понимании начала развиваться только в 20 веке. В основе метода ВЧ хирургии лежит преобразование в тканях электрической энергии в тепловую, в то время как основой ранее применявшихся техник является принцип передачи температуры в ткани через нагретые инструменты.

Первые многоцелевые инструменты, основанные на термокатодных лампах, были разработаны в 1955 г., за ними в 70-х появились устройства на базе транзистора, в 1976 г. - аргоноплазменные коагуляторы, ВЧ хирургические инструменты, контролируемые с помощью микропроцессора, стали доступны с начала 90-х годов. Такие высокоточные инструменты впервые позволили изменять настройки различных параметров для направленного применения электрического тока.

1.2 | ОСНОВЫ СОВРЕМЕННОЙ ВЫСОКОЧАСТОТНОЙ ХИРУРГИИ[1]

В зависимости от характеристик, показателей и частоты действие электрического тока на ткани может быть описано как «электролитическое» (деструктивное), «фарадическое» (стимулирующее нервы и мышцы) или термическое. ВЧ хирургия основана на действии переменного тока с частотой не меньше 200 кГц с преобладающим термическим воздействием. Тепловой эффект в основном зависит от времени, в течение которого ткани подвергаются воздействию тока, плотности тока и специфического сопротивления ткани, которое, в основном, уменьшается при увеличении содержания жидкости или кровоснабжения. На практике необходимо учитывать, что часть переменного тока проходит мимо непосредственной области воздействия и может повредить другие области (например, во время промывания риск будет выше при использовании монополярной техники, чем биполярной).

ВЧ-аппарат BOWA ARC 400

1.3 | ЭЛЕКТРОКОАГУЛЯЦИЯ[1]

Коагулирующее действие достигается при очень медленном нагревании ткани до более чем 60 °C. Процесс коагуляции приводит к многочисленным изменениям ткани, включая денатурацию белков, выпаривание внутриклеточной и внеклеточной жидкости, а также сморщивание ткани.

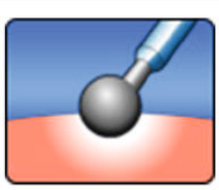

Значок режима „Монополярная умеренная коагуляция“

В ВЧ хирургии используются различные типы коагуляции. Техники отличаются характеристиками электрического тока и способом применения и включают контактную коагуляцию, усиленную коагуляцию, высушивание (коагуляцию при введении игольчатого электрода), спрей-коагуляцию (фульгурацию), аргоноплазменную коагуляцию (АПК), биполярную коагуляцию и биполярное заваривание сосудов.

1.4 | ЭЛЕКТРОТОМИЯ[1]

Эффект разрезания достигается путем очень быстрого повышения температу-

ры ткани до более чем 90-100 °C, что вызывает накопление в клетках пара, который разрывает клеточную стенку, а затем работает как изолятор. Между электродом и тканью образуется вольтова дуга, неизбежно вызывающая непрерывное искрение при напряжениях выше 200 В с очень высокой плотностью тока в точках контакта. Дуга образуется независимо от окружающей среды (например, воздух или жидкость).

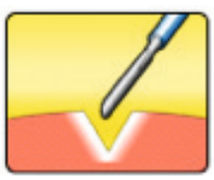

Значок режима „Монополярное резание стандарт“

ВЧ хирургия делает возможной дополнительную коагуляцию краев раны путем модулирования тока (подъемы напряжения с паузами). В зависимости от интенсивности, разрез может быть ровным или с коагуляцией по краям. Генераторы BOWA ARC имеют 10 уровней тонкой настройки степени коагуляции по краям, в зависимости от потребностей.

Другие термические эффекты тока, менее уместные для ВЧ хирургии, включают карбонизацию (обугливание начинается с примерно 200 °C) и выпаривание (при температуре в несколько сотен градусов Цельсия).

1.5 | МОНОПОЛЯРНЫЙ МЕТОД[1]

Монополярная ВЧ хирургия использует замкнутую электрическую цепь, в которой ток идет от активного электрода инструмента через тело пациента к пассивному электроду с большой площадью контакта, а затем назад к генератору.

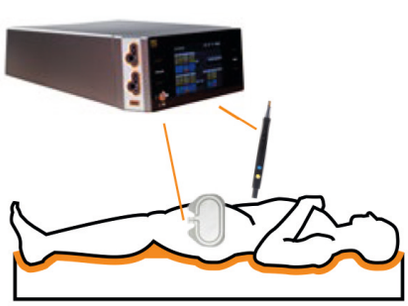

Монополярный метод

Площадь контакта межу концом монополярного инструмента и тканью невелика. Наибольшая плотность тока в цепи достигается в этой точке, тем самым вызывая желаемый термический эффект.

Большая площадь контакта и особая конструкция нейтрального электрода, играющего роль другого полюса, сводит к минимуму местный нагрев.

1.6 | АРГОНОПЛАЗМЕННАЯ КОАГУЛЯЦИЯ (АПК)[1]

АПК - это монополярный метод, при котором ВЧ ток течет через ионизированный газ аргон в ткань так, что между активным электродом и тканью не возникает прямого контакта (бесконтактный метод), и ткань не прилипает к электроду.

Аргон – химически инертный нетоксичный благородный газ, естественно присутствующий в воздухе. К месту хирургического воздействия газ подается через зонд с керамическим наконечником, протекая в нем через монополярный ВЧ электрод, на который подается высокое напряжение. После достижения необходимой напряженности поля, начинается процесс ионизации до плазмы и образуется синее пламя («аргоноплазменный луч»).

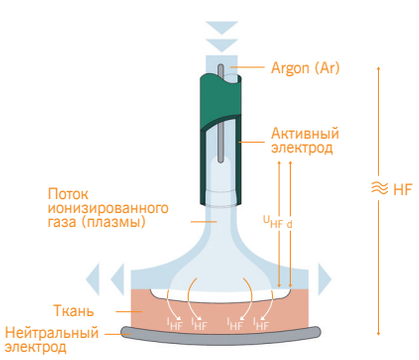

Метод аргоноплазменной коагуляции

Электропроводящая плазма автоматически направляется в луче на точку наименьшего электрического сопротивления и коагулирует ткань в этом месте при температурах от 50-60 °C. Аргон сдувает кислород, тем самым предотвращая обугливание, которое иначе могло бы стать причиной плохой видимости для хирурга из-за образования дыма и привести к плохому заживлению раны и послеоперационному кровотечению.

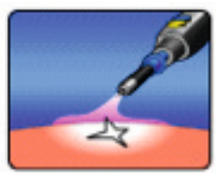

Значок режима „аргон открытый“

Эти действия дают возможность выполнять операции безопасно, с низкой частотой осложнений, содействуя эффективной коагуляции и разрушению тканевых аномалий, обеспечивая однородную коагуляцию поверхности при ограниченной глубине проникновения.

1.7 | БИПОЛЯРНЫЙ МЕТОД[1]

В биполярной ВЧ хирургии ток протекает только через определенный участок ткани между двумя активными электродами, встроенными в инструмент, и не проходит через тело пациента. Таким образом, отпадает необходимость в нейтральном электроде.

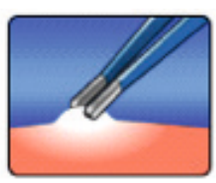

Значок режима „Пинцет стандарт“ биполярного метода

1.8 | ЭЛЕКТРОЛИГИРОВАНИЕ ТКАНИ

Традиционная электрокоагуляция не подходит для кровеносных сосудов диаметром более 2 мм. Для уверенного гемостаза и надежного закрытия сосуда необходимо биполярное заваривание или лигирование. С помощью специального инструмента сосуды и пряди ткани захватываются и сдавливаются до определенного постоянного давления. В зависимости от типа ткани, для спаи-

вания противоположных стенок сосуда применяют ряд автоматически управляемых циклов подачи электрического тока с управляемыми электрическими параметрами.

В большинстве случаев, зрительный контроль сосудов до начала процедуры не требуется. Содержащие сосуды пряди ткани могут быть захвачены и заварены. О достижении желаемого эффекта свидетельствует просвечивающая белая зона коагуляции, в пределах которой ткань можно безопасно пересечь. В отдельных случаях может быть рекомендовано заварить сосуд в двух местах на некотором расстоянии и сделать разрез между этими зонами. Биполярное лигирование технически возможно для сосудов диаметром примерно до 10 мм. Эффективность процедуры в клинической практике подтверждена для сосудов диаметром до 7 мм.

Значок режима „Лигирование“

Поскольку наконечник инструмента нагревается, следует держать его на безопасном расстоянии от восприимчивых тканевых структур и избегать нежелательной коагуляции в результате случайного прикосновения или наложения инструмента.

Ergo 310D

Различные исследования[2-6] подтвердили эффективность такого метода заваривания сосудов. Давление разрыва в этих исследованиях составляло более 400 мм рт.ст. более чем в 90% случаев (в некоторых случаях до 900 мм рт.ст.), что значительно выше обычных показателей артериального давления (примерно 130 мм рт.ст.).

Гистологические исследования показали, что гемостаз при традиционной коагуляции достигается за счет сморщивания стенок сосуда и образования тромба.

Процесс герметизации сосуда

При лигировании, напротив, происходит денатурация коллагена со спаиванием противоположных слоев; при этом внутренняя эластичная мембрана остается почти нетронутой, поскольку ее волокна подвергаются денатурации при температуре выше 100 °C.

По бокам четко ограниченной зоны гомогенной коагуляции наблюдается переходная зона, в которой имеется термическое повреждение приблизительно 1-2 мм шириной, и зона иммуногистохимических изменений приблизительно в два раза шире. Далее развивается стерильное резорбтивное воспаление, преимущественно в окружающей соединительной ткани, без признаков даже временной несостоятельности зоны заваривания.

Преимуществами биполярного заваривания сосудов по сравнению с другими методами, такими как перевязка, швы и сосудистые клипсы, являются скорость подготовки, быстрое и надежное запечатывание сосудов, уверенность в том, в теле пациента не будет оставлено никаких посторонних материалов и более низкая стоимость. Все это приводит к уменьшению времени операции, снижению кровопотери и, таким образом, к лучшему клиническому результату.

BOWA TissueSeal PLUS

Идея многоразового применения позволяет сократить расходы, что является дополнительным стимулом для использования лигирующих инструментов NightKNIFE®, TissueSeal® и LIGATOR® компании BOWA.

Электролигирующие инструменты BOWA подходят для широкого спектра применений, включая открытые и лапароскопические операции в хирургии, гинекологии и урологии.

1.9 | ЭЛЕКТРОХИРУРГИЯ – ОБЩИЕ ПОЛОЖЕНИЯ[1]

Пользователь должен быть знаком с назначением и применением аппаратов и инструментов (обучение и подготовка пользователей согласно Директиве «О медицинских изделиях» / прохождение тренинга у производителя).

1.9.1 | МЕРЫ БЕЗОПАСНОСТИ ДЛЯ ЦЕЛЕЙ ПРЕДОТВРАЩЕНИЯ ОСЛОЖНЕНИЙ В ХОДЕ ЭЛЕКТРОХИРУРГИЧЕСКИХ ВМЕШАТЕЛЬСТВ[1]

- Проверка изоляции
- Использование наименьшей возможной эффективной мощности
- Активация тока должна быть краткой и с интервалами
- Активация недопустима при незамкнутой цепи тока
- Активация недопустима в непосредственной близости от других ВЧ инструментов или в прямом контакте с ними
- Использование биполярной электрохирургии

1.9.2 | НЕЙТРАЛЬНЫЕ ЭЛЕКТРОДЫ[1]

Нейтральные электроды, как правило, поставляются в виде одноразовых принадлежностей для монополярной ВЧ хирургии и используются в качестве пассивной стороны для замыкания цепи тока между пациентом и ВЧ аппаратом.

Основной риск, связанный с неправильным использованием нейтрального электрода, заключается в локализации нагревания, вплоть до ожога, в месте контакта нейтрального электрода и некорректном использовании ВЧ аппарата.

Чтобы избежать проблем необходимо использовать нейтральные электроды без

дефектов, в отличном рабочем состоянии.

Необходимо учитывать желаемый терапевтический эффект, возраст и вес пациента (взрослые или дети). Кроме того, перед процедурой необходимо снять любые металлические и ювелирные изделия.

Место контакта нейтрального электрода с тканью выбирается так, чтобы токовая цепь между активным и пассивным электродами была как можно более короткой и пролегала в продольном или диагональном направлении к телу пациента, поскольку мышцы обладают большей проводимостью в направлении волокон.

В зависимости от части тела, на котором совершается операция, нейтральный электрод должен быть присоединен как можно ближе к плечу или бедру, но не ближе 20 см от места хирургического вмешательства и на достаточном расстоянии от ЭКГ электродов или имплантатов (например, костных штифтов, костных пластин или искусственных суставов). Если пациент лежит на спине, то нейтральный электрод следует закреплять в верхней части тела так, чтобы он не размещался в области большого скопления жидкости. Электрод должен быть прикреплен к чистому и здоровому участку кожи без видимых повреждений и вне области активного роста волос. Если кожа подвергалась предварительному очищению, ее следует просушить перед прикреплением электрода. Электрод должен плотно прилегать к коже пациента.

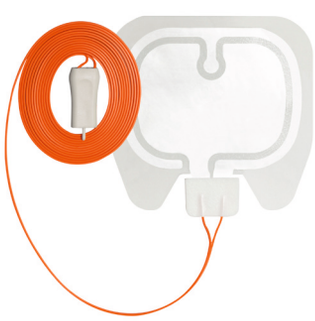

Нейтральный электрод BOWA EASY Universal

Необходим полный контакт нейтрального электрода с кожей, поскольку выделяемое тепло пропорционально площади контакта электрода. Встроенная функция контроля нейтрального электрода EASY в аппаратах BOWA позволяет обеспечить максимальную безопасность пациента, не допуская монополярную активацию, если нейтральный электрод не достаточно плотно прилегает к коже.

Особое внимание следует обратить на пациентов с установленными кардиостимуляторами или кардиовертерами-дефибрилляторами. Необходимо четко следовать инструкциям производителя и, при необходимости, обратиться за консультацией к кардиологу.

Побочных эффектов в ходе использования монополярных хирургических устройств во время беременности не зарегистрировано. Однако рекомендуется использовать биполярный метод из соображений безопасности.

Нейтральный электрод необходимо извлекать из упаковки непосредственно перед использованием; его можно использовать в течение семи дней с момента вскрытия упаковки при условии, что он хранился в сухом месте при температуре от 0 °C до 40 °C. Электроды, предназначенные для одноразового использования, после применения подлежат утилизации.

1.10 | ЦЕЛОСТНОСТЬ ОБОРУДОВАНИЯ

Все устройства, кабели и другое оборудование должны соответствовать установленным рабочим характеристикам и перед использованием подлежат проверке на наличие дефектов.

Проверьте бесперебойную работу устройств во всех предлагаемых рабочих режимах.

Не используйте повреждённые и загрязненные инструменты.

Если инструмент выходит из строя в процессе вмешательства, следует немедленно отключить питание, чтобы предотвратить нежелательную утечку тока и повреждение тканей.

Ремонт оборудования и инструментов, которые вышли из строя, должен осуществляться только квалифицированными аттестованными специалистами.

Если педаль не используется, ее следует перенести на безопасное расстояние, чтобы исключить случайное нажатие.

1.11 | НЕЙРОМЫШЕЧНАЯ СТИМУЛЯЦИЯ (НМС)

НМС, или мышечные сокращения вследствие электрической стимуляции, это феномен, наблюдаемый в электрохирургии вообще и при монополярных процедурах в особенности.

Адекватное использование мышечных релаксантов значительно снижает риск НМС. Преимуществом является снижение вероятности случайного термического повреждения, последствием которого может стать перфорация кишечника при операциях, сопровождающихся таким риском.

1.12 | КОНТАКТ С ТОКОПРОВОДЯЩИМИ ОБЪЕКТАМИ

Чтобы предотвратить нежелательное движение тока и возможные повреждения, пациент должен быть в достаточной мере защищен от контакта с токопроводящими объектами.

Поэтому пациент должен лежать на сухой непроводящей ток поверхности.

Следует следить за тем, чтобы обеспечивать достаточное удаление от каких-либо металлических объектов в тех областях, где используются ВЧ устройства (такие как петли или АПК).

2 ПРАКТИКА И МЕТОДЫ

В клинической практике эндоскопические процедуры называются в зависимости от доступа и локализации осматриваемого органа.

Осмотр верхних отделов желудочно-кишечного тракта, осуществляемый при помощи гастроскопа, который включает осмотр ротоглотки, гортани, пищевода, желудка и проксимальных отделов двенадцатиперстной кишки. Данный метод осмотра традиционно называется эзофагогастродуоденоскопия, при нем доступ к осматриваемым органам осуществляется через рот.

Гастроскопия

Осмотр нижних отделов желудочно-кишечного тракта: прямой кишки, сигмовидной кишки, всех отделов ободочной кишки, слепой кишки и дистальных отделов подвздошной кишки осуществляется при помощи колоноскопа трансанальным доступом, а сама процедура имеет устоявшееся наименование – колоноскопия.

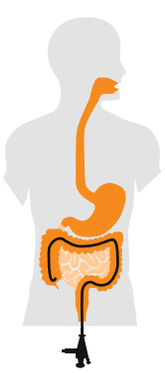

Колоноскопия

Наряду с часто выполняемыми процедурами, описанными выше, существует метод эндоскопии известный, как балонно-ассистированная энтероскопия (БАЭ), которая бывает одно- и двубалонной. Этот современный метод визуализации тонкого кишечника позволяет обследовать тонкую кишку на всем ее протяжении.

Все вышеописанные методы эндоскопии предназначены для обеспечения внутрипросветного доступа к органам. Что позволяет выявить патологию, определить ее характер, провести дифференциальную диагностику и выбрать метод (способ) лечения.

ОСНОВНЫЕ ИНСТРУМЕНТЫ ДЛЯ ГАСТРОИНТЕСТИНАЛЬНОЙ ЭНДОСКОПИИ

Зонд для аргоноплазменной коагуляции	ВЧ-аппарат BOWA ARC 400
Блок подачи аргона ARC PLUS 	Эндоскоп
Петля для удаления полипов 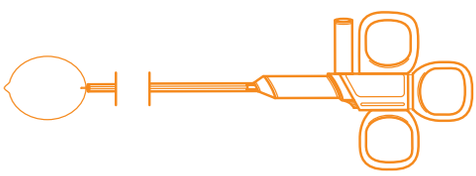	Папиллотом
Нож игольчатого типа	Щипцы 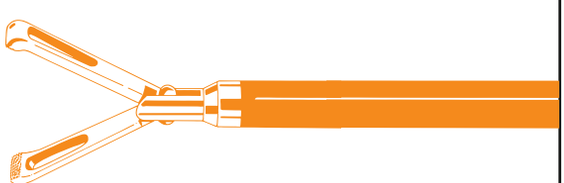

2.1 | ЖЕЛУДОЧНО-КИШЕЧНЫЕ КРОВОТЕЧЕНИЯ

2.1.1 | ЯЗВЕННЫЕ КРОВОТЕЧЕНИЯ ТИПА IB-IIB СОГЛАСНО КЛАССИФИКАЦИИ ПО ФОРРЕСТУ

Из всех возможных осложнений пептической язвы, даже включая такие как, пенетрация, перфорация и стеноз – кровотечение является наиболее грозным.

При возникновении кровотечения или даже при подозрении на него показано выполнение эзофагогастродуоденоскопии с целью подтверждения диагноза, определения активности и локализации процесса, так как источников может быть несколько. Это позволит определить риск рецидива кровотечения и тактику лечения (эндоскопический гемостаз или необходимость хирургического вмешательства), что позволит снизить смертность среди больных. Активность кровотечения и риск его рецидива оценивается по классификации Форреста.

Результаты проспективных, рандомизированных исследований показывают, что метод гемостаза имеет второстепенное значение. При этом основным является сам принцип эндоскопического гемостаза[7].

Согласно недавнему исследованию значимую эффективность показал комбинированный метод гемостаза - аргоноплазменная коагуляция в сочетании с эпинефриновыми инъекциями[8].

Подозрение на пенетрирующую или перфоративную язву не является противопоказанием для эзофагогастродуоденоскопии. Тем не менее, перед эндоскопическим исследованием необходим осмотр хирурга. В данной ситуации осмотр верхних отделов желудочного кишечного тракта выполняют для уточнения диагноза, выявления сопутствующих заболеваний и с целью определения возможных осложнений, что существенно упрощает выбор тактики лечения пациентов[7].

2.1.2 | ВАРИКОЗНОЕ РАСШИРЕНИЕ ВЕН ПИЩЕВОДА

Варикозное расширение вен пищевода возникает в результате портальной гипертензии, которая может быть вызвана рядом причин. Повышение давления в портальной системе приводит к формированию портосистемных коллатеральных вен, которые вызывают варикозное расширение вен в области пищевода и дна желудка[9].

Лечение варикозного расширения вен пищевода можно разделить на неотложное (при наличии кровотечения) и профилактическое (направленное на первичную профилактику и предотвращение повторного кровотечения).

НЕОТЛОЖНОЕ ЛЕЧЕНИЕ

Кровотечение, представляющее угрозу для жизни больного, вызывается повреждением варикозно расширенной вены. Риск развития кровотечения связан с давлением крови на стенку варикозной вены, ее диаметром и толщиной, а также с функцией печени[9].

Среди экстренных мер для остановки острого кровотечения предпочтительными являются эндоскопические методы: склеротерапия (Гистоакрил, цианоакрилат, этоксисклерол, этанол), лигирование, стентирование (стент Даниша)[10].

Для временного гемостаза в период массивного кровотечения больному можно установить зонд Сенгстейкена-Блейкмора. Чтобы затем в холодном периоде выполнить эндоскопическое лигирование или склерозирование варикозно расширенных вен.

Все больные с острым кровотечением должны быть помещены в палату интенсивной терапии[10, 12].

Если указанные меры неэффективны, необходимо прибегнуть к открытому вмешательству с выполнением модифицированной операции Сугиура[13].

ДРУГИЕ ВИДЫ КРОВОТЕЧЕНИЯ ИЗ ВЕРХНИХ ОТДЕЛОВ ЖКТ

Помимо варикозно расширенных вен при портальной гипертензии, кровотечения из верхних отделов ЖКТ могут вызывать такие состояния, как:

- Пептические язвы (наиболее распространенная причина, в 35 % случаев)
- Эзофагиты
- Медикаментозные повреждение слизистой оболочки пищевода
- Механические повреждения в результате травмы или хирургического вмешательства
- Злокачественные опухоли
- Ангиодисплазии
- Дивертикулы 12-перстной кишки

Кроме того, кровотечения могут быть связаны с заболеваниями панкреатобиллиарной системы.

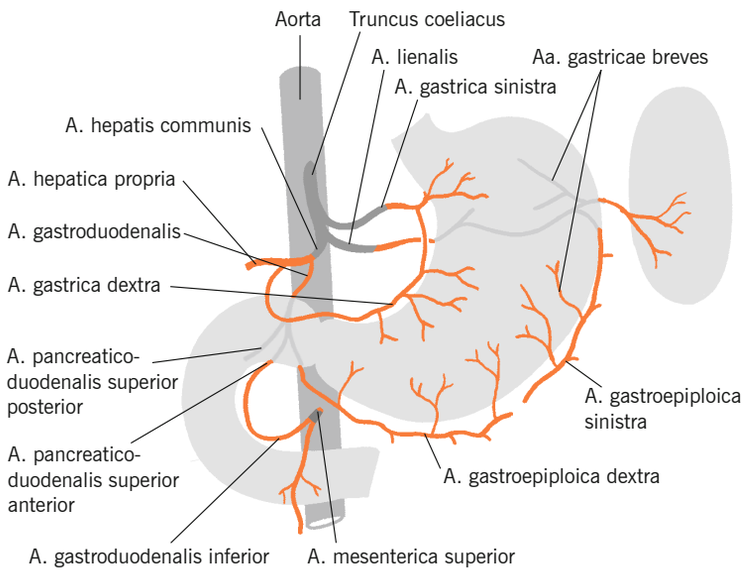

Анатомическое строение желудка

Характерными симптомами кровотечения из верхних отделов ЖКТ являются регургитация крови или кровавая рвота (гематемезис), а также черный дегтеобразный стул (мелена). При сильном кровотечении отмечают выделение неизмененной крови из прямой кишки (гематохезия). При медленном кровотечении у больных могут появиться неспецифические симптомы: вялость, апатия, одышка или даже стенокардия.

В дополнение к гемодинамическим параметрам, которые характеризуют тяжесть кровотечения, существуют и другие симптомы, помогающие определить источник кровотечения или возможное сопутствующее заболевание:

- Черный дегтеобразный стул и рвота с кровью свидетельствуют о локализации источника в верхних отделах ЖКТ.
- Гематохезия связана с локализацией источника в нижних отделах ЖКТ или сильное кровотечение дистальнее пилорического сфинктера.
- Асцит или выброс желчи в желудок могут указывать на возможное кровотечение из венозных коллатералей, вызванное циррозом печени.

У всех пациентов с кровотечением оценивается гемодинамика и при необходимости выполняются лечебные мероприятия. После чего этим пациентам в обязательном порядке необходимо выполнить эндоскопическое обследование.

Всем больным с активным кровотечением или эндоскопическими стигматами такими, как видимый сосуд или фиксированный сгусток крови, необходимо выполнить эндоскопический гемостаз. Например, аргоноплазменную коагуляцию или клипирование.

Фиксированные сгустки крови удаляют с помощью ирригации. При невозможности отмыть сгустки, в область вокруг него вводят инъекцию супраренина (раствор адреналина) (для предотвращения или снижения интенсивности кровотечения), и затем удаляют его при помощи диатермической петли. А затем приступают к эндоскопическому гемостазу.

При наличии активного кровотечения (Ia по классификации Форреста) первичного гемостаза удается добиться в 70% случаев.

Эндоскопический гемостаз в большинстве случаев является эффективным и снижает необходимость в переливаниях крови или в оперативном лечении[14].

2.1.3 | СОСУДИСТЫЕ МАЛЬФОРМАЦИИ И ЭКТАЗИИ

ЖЕЛУДОК / ТОЛСТАЯ КИШКА

Наиболее частыми причинами скрытого кровотечения из ЖКТ являются сосудистая мальформация и сосудистая дилатация, включая сосудистую эктазию антрального отдела желудка или так называемый «арбузный желудок») ианги-одисплазию.

Метод эндоскопической аргоноплазменной коагуляции, наряду с безопасностью, характеризуется большой эффективностью при лечении кровотечений, вызванных ангиодисплазией.

При сосудистой эктазии антрального отдела желудка часто возникают повторные кровотечения и поэтому иногда требуется несколько сеансов АПК для их остановки[15].

Несмотря на это, аргоноплазменная коагуляция остается безопасным и экономически эффективным методом лечения больных с СЭАЖ и представляет собой альтернативу доступным в настоящее время эндоскопическим процедурам[16].

ТОНКИЙ КИШЕЧНИК / ВОСХОДЯЩАЯ ОБОДОЧНАЯ КИШКА

Сосудистая мальформация – наиболее распространенная причина кровотечения из тонкого кишечника.

Одним из вариантов лечения может быть одно или двухбалонная энтероскопия с использованием аргоноплазменной коагуляции[17].

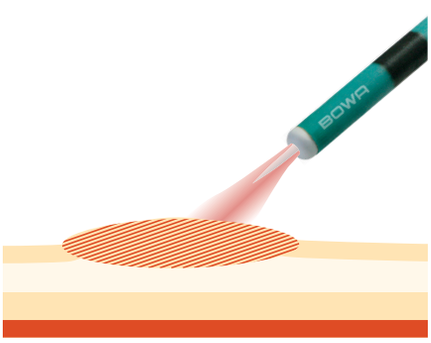

Лечение поверхностного кровотечения с помощью аргоноплазменной коагуляции

Аргоноплазменная коагуляция с низкими значениями мощности, стандартно применяемыми в аппаратах BOWA, позволяет добиться лучших результатов по сравнению с традиционными методиками. Низкая мощность луча повышает точность воздействия и улучшает коагуляционный эффект вне зависимости от того, на каком расстоянии от ткани находится зонд. Указанная технология подходит для лечения вызванных ангиодисплазией кровотечений из труднодоступных органов, таких как слепая или тонкая кишка.

С точки зрения эффективности низкомощная аргоноплазменная коагуляция не уступает существующим методам. Однако улучшенный контроль глубины воздействия делает ее более безопасным способом лечения, снижающим риск перфорации[18].

2.1.4 | ГЕМОСТАЗ / АРГОНОПЛАЗМЕННАЯ КОАГУЛЯЦИЯ (АПК)

В настоящее время АПК широко применяют при лечении неварикозных кровотечений, как из верхних, так и из нижних отделов ЖКТ. Состояния, при которых используют указанный метод, варьируются от язв с кровотечением, ангиодисплазии и синдрома Дьелафуа до эпизодов кровотечения, вызванных доброкачественными и злокачественными опухолями. Кроме того, что АПК характеризуется простотой применения, безопасностью и немногочисленными побочными эффектами, случаи, когда она не может быть использована, маловероятны. Несмотря на то, что АПК не предназначена для первичного лечения, она снижает необходимость переливания у больных с СЭАЖ («арбузный» желудок). То же самое относится к лучевому колиту[19].

Термин «лучевой проктосигмоидит» означает серьезное осложнение лучевой терапии при лечении опухолей малого таза, часто сопровождаемое ректальным кровотечением. Лекарственной терапии, как правило, недостаточно. При этом хирургические методы лечения сопряжены с высокой частотой осложнений и смертности. В этих случаях, АПК является не только простым, безопасным и эффективным методом лечения геморрагического лучевого проктосигмоидита[20-22], но и зарекомендовал себя намного лучше, чем другие методы, включая гипербарическую оксигенацию[23].

Использование АПК для остановки кровотечений при лучевых колитах не приводит к бактериеэмии и соответственно не требуют антибиотикопрофилактики[24].

При использовании оптимальных значений АПК имеет высокий показатель эффективности и позволяет добиться длительного периода ремиссии без осложнений[25]. Кроме того, сам факт наличия большого объема клинических данных по АПК и широкой доступности метода, свидетельствует о предпочтительности выбора указанного метода лечения[26].

У больных после лучевой терапии рака поджелудочной железы, часто возникает такое осложнение как лучевой гастрит. В этом случае, эндоскопическое лечение с применением АПК может значительно снизить тяжесть анемии, что в свою очередь уменьшает потребность в последующем переливании крови[27].

2.2 | НОВООБРАЗОВАНИЯ ПИЩЕВОДА

2.2.1 | ПИЩЕВОД БАРРЕТА

Во всем мире пищевод Баррета (ПБ) – это одно из самых распространенных предраковых состояний и заболеваемость им неуклонно растет[28].

Пищевод Баррета это грозное осложнение хронической гастроэзофагеальной рефлюксной болезни. Регулярно повторяющийся заброс кислого содержимого желудка в пищевод приводит к патологическим изменениям слизистой оболочки (от метаплазии до злокачественных новообразований). При пищеводе Баррета происходит замена плоского эпителия дистального отдела пищевода на эпителий желудочного или кишечного типа. Как осложнение ГЭРБ часто встречаются и пептические язвы[9].

Макроскопически (при осмотре в белом свете или с использованием NBI) тяжесть поражения определяют на основе Пражских критериев (Prague C&M

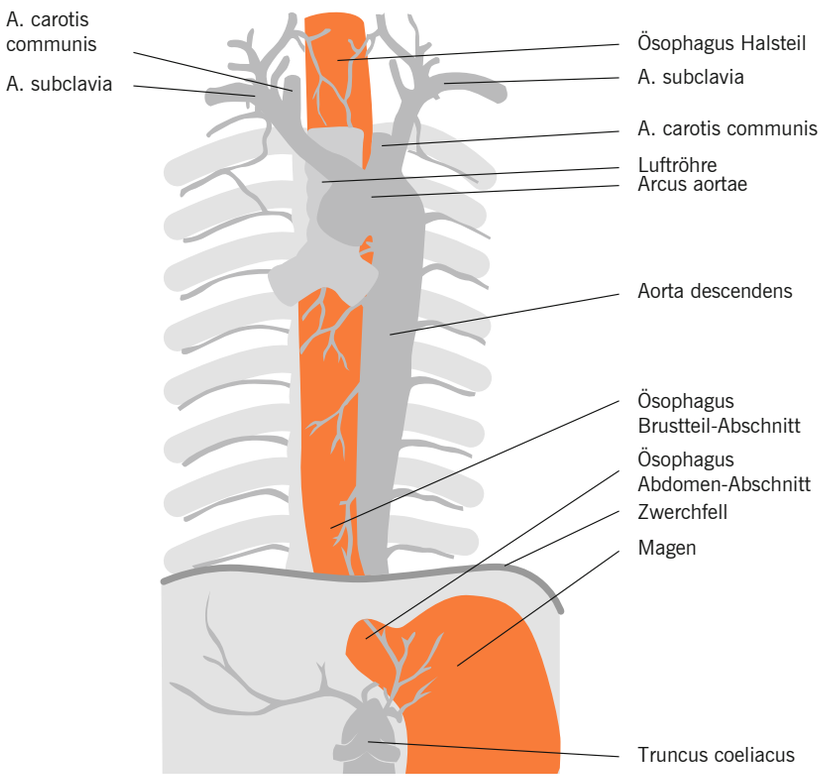

Анатомическое строение пищевода

Criteria от 2004 года), которые учитывают длину и окружность метаплазии (>3 см = длинный сегмент метаплазии, <3 см = короткий сегмент метаплазии). Гистологически тяжесть патологических изменений на границе между плоским и метаплазированным эпителием, расположенным выше гастроэзофагеального перехода, определяют в соответствии с наличием интраэпителиальной неоплазии низкой (LGIN) или высокой степени (HGIN)[29–31].

Наличие неоплазии низкой степени (LGIN) в метаплазированном участке слизистой оболочки дистального отдела пищевода является показанием к аппликационным методам абляции (АПК) или к резекции слизистой (EMR).

При интраэпителиальной неоплазии высокой степени (HGIN) приблизительно в 40 % случаев микроскопически могут определяться очаги аденокарциномы. В связи с чем, таким больным рекомендована эндоскопическая резекция слизистой оболочки для последующего гистологического исследования удаленного материала и Т-стадирования с целью определения дальнейшей тактики ведения этих пациентов и их прогноза[31].

2.2.2 | ЗЛОКАЧЕСТВЕННЫЕ НОВООБРАЗОВАНИЯ ПИЩЕВОДА

Аденокарцинома пищевода (железистый рак) – практически уникальное среди злокачественных опухолей заболевание с точки зрения масштаба исследований и разработок, проведенных за последнее десятилетие в области эпидемиологии, диагностики и лечения. Несмотря на то, что в учебниках предыдущего поколения это заболевание все еще классифицируют как имеющее плохой прогноз, в настоящее время его рассматривают как форму рака, хорошо поддающуюся лечению на ранних стадиях[33].

Термин «рак пищевода» чаще всего относится к злокачественным новообразованиям эпителиального происхождения, это аденокарцинома и плоскоклеточный рак, который встречается в 75% случаев.

Термин «железистый рак» – употребляется чаще всего для обозначения аденокарциномы в дистальном отделе пищевода, и ее не всегда легко отличить от рака кардии желудка[9].

Золотым стандартом в Германии при местном лечении железистого рака на ранних стадиях (pT1m, L0, V0, G1/2) является применение эндоскопической резекции слизистой оболочки (EMR). При этом в Европе эндоскопическая диссекция в подслизистом слое (ESD) пока не нашла широкого применения из-за сложности ее выполнения[33, 34].

При опухолях типа T1b (с поражением подслизистого слоя более чем на 500 мкм) значительно повышается риск регионарного и отдаленного метастазирования и в этом случае эндоскопическое удаление этих новообразований может быть только как вариант выбора в тех случаях, когда хирургическое вмешательство по каким-либо причинам невыполнимо или противопоказано.

Оба метода, эндоскопическая диссекция (ESD) в подслизистом слое и резекция слизистой оболочки(EMR), позволяют полностью удалить новообразование и произвести его гистологический анализ, чтобы определить дальнейшую тактику ведения таких пациентов. Наличие признаков неоплазии высокой степени (HGIN) является необратимым процессом, который обязательно приведет к развитию аденокарциномы[30].

Если гистологический анализ удаленной ткани выявляет рак в пределах слизистой оболочки, без инвазии в лимфатические или венозные сосуды, и в краях резекции отсутствуют признаки опухолевого роста (так называемая R0 резекция), значит больному было выполнено радикальное вмешательство, но при этом согласно всем онкологическим канонам необходимо динамическое наблюдение у врача онколога, и в том числе активный эндоскопический контроль. Пациенты с признаками подслизистой инфильтрации более 500 мкм и/или вовлечением лимфатических и венозных сосудов, должны подвергаться хирургическому лечению[33].

2.2.3 | ДОБРОКАЧЕСТВЕННЫЕ ОПУХОЛИ ПИЩЕВОДА

Доброкачественные опухоли пищевода гораздо менее распространены, чем злокачественные. Большинство из них имеют мезенхимальное происхождение (ГИСО, лейомиома, фиброма, липома, гемангиома, миксома), при этом опухоли эпителиального происхождения (кисты, папилломы) встречаются реже.

В настоящее время эндоскопическую диссекцию в подслизистом слое (ESD) рассматривают как основной метод лечения больных с поверхностными опухолями желудочно-кишечного тракта размером до 4 см в диаметре. Это связано с техническими трудностями возникающими при попытках извлечь новообразование через пищеводноглоточный сфинктер. В случае выявления более крупных опухолей, рекомендуется хирургическое лечение. Одним из преимуществ диссекции (ESD) является ее высокая эффективность при удалении поражений вне зависимости от их размера и степени тяжести фиброза. Благодаря хорошим результатам у больных с опухолями пищевода с низким риском развития лимфатических метастазов, все большее число больных в настоящее время получают пользу от ESD.

Однако, из-за сложности выполнения диссекции в подслизистом слое (ESD) эта технология требует наличие специалистов с высокой квалификацией. С целью снижения риска осложнений при ESD, отбор пациентов следует проводить используя строгие критерии отбора[9,36].

2.2.4 | АДЕНОКАРЦИНОМА ЖЕЛУДКА

Рак желудка – злокачественная опухоль, происходящая из эпителия слизистой оболочки желудка[9]. Является одним из наиболее распространённых онкологических заболеваний.

Одним из факторов риска является гастрит, вызванный бактерией Helicobacter Pylori, который приводит к развитию рака тела и антрального отдела желудка. К другим причинам развития рака можно отнести аутоиммунный гастрит, атрофический гастрит, болезнь Менетрие, резекция желудка, аденоматозные полипы и генетические факторы[37].

На западе до сих пор считают субтотальную резекцию желудка или гастрэктомию стандартом лечения больных с ранним раком желудка. Цель - удалить первичную опухоль и все региональные лимфатические узлы, которые могут быть затронуты процессом. В Японии предпочтительным методом лечения раннего рака желудка, ограниченного слизистой оболочкой, является эндоскопическая резекция слизистой оболочки (EMR), метод, который в настоящее время приобретает все более широкое признание в Европе[38].

Стандартными показаниями к эндоскопической резекции слизистой оболочки являются следующие критерии:

- опухоль ограничена слизистой оболочкой или имеет инвазию в подслизистый слой не более 500 мкм;
- ее размеры не превышают 2 см;
- при макроскопическом анализе опу-

	СЛОЖНЫЕ ПОЛИПЫ	РЕКОМЕНДАЦИЯ
Морфология	На широком основании	Введение раствора в подслизистый слой
Размер и форма	>10 мм	Резекция целиком (за исключением слепой кишки)
	<15 мм	Раствор эпинефрина, фрагментарная резекция, резекция EMR или диссекция ESD
	Крупный (>30 мм), на складке, ворсинчатый, дольчатый или с зазубренными краями	Аргоноплазменная коагуляция
	С большой головкой	Инъекция раствора эпинефрина в головку
	На ножке (если большой)	Эндоклипсы / эндопетли
	На толстой ножке	
Общее количество	Множественные	Отбор отдельных полипов для гистологического анализа
Локализация / позиционирование	Восходящая ободочная кишка, слепая кишка	Не использовать щипцы для горячей биопсии
	Расположенные за складками	Начать с инъекций на дистальной границе
	Позиционирование эндоскопа затруднено	Изменить положение на 5 часов
		Изменить положение больного
		Внутрибрюшное давление
		Спазмолитические средства (напр., бутилскополамин)
		Произведите аспирацию воздуха перед захватом полипа
		Резекция путем перемещения «от себя»: маленький полип, Резекция путем перемещения «на себя»: крупный полип
	Повышенная моторика толстой кишки	Отметить положение полипа чернилами

холь полипообразная (тип I), приподнятая (тип IIa), плоская (тип IIb) или углубленная (типа IIc);
- высоко или умеренно дифференцированная (G1/G2).

Местное эндоскопическое лечение характеризуется низким уровнем осложнений и не приводит к ухудшению качества жизни больного. Именно поэтому оно является хорошей альтернативой хирургическому вмешательству, особенно у пожилых людей и больных с серьезными сопутствующими заболеваниями[39, 40].

Эндоскопическая резекция слизистой оболочки, бывает 4 видов:
1. Наложение петли на здоровые ткани, отступая от краев новообразования на 3-5 мм, с последующей его резекцией диатермической петлей.
2. Введение физиологического раствора в подслизистый слой (формирование таким образом ложной ножки для лучшего захвата новообразования петлей) с последующей его резекцией.
3. Эндоскопическая резекция с помощью дистального колпачка (EMR-C).
4. Эндоскопическая резекция с использованием лигатур (EMR-L).

Золотым стандартом в онкологии является удаление опухоли одним блоком в пределах здоровых тканей. При эндоскопической резекции слизистой оболочки (EMR) возможно удаление новообразования одним блоком диаметром до 2 см, что обусловлено максимальным диаметром резекционного колпачка. Перед резекцией необходимо отметить границы удаляемой опухоли, например, при помощи коагуляции, для того чтобы после удаления было возможно оценить границы резекции. В тех случаях, когда резекция слизистой оболочки выполняется несколькими фрагментами, риск рецидива значительно возрастает[38].

Аргоноплазменная коагуляция представляется безопасным и эффективным методом лечения ранних опухолей желудка с высоким риском развития тяжелых осложнений вне зависимости от опыта врача, выполняющего процедуру. Но при этом невозможно получить материал для гистологического исследования и, как следствие, оценить радикальность удаления новообразования, что может привести к высокому риску рецидива[41].

Эндоскопическое лечение пациентов с онкологической патологией должно выполняться в лечебных учреждениях имеющих соответствующее техническое оснащение и высокую квалификацию врачей[38, 42, 43].

2.3 | РЕЗЕКЦИЯ

2.3.1 | ПОЛИПЭКТОМИЯ

Полип - аномальное разрастание тканей над слизистой оболочкой. Если полип прикреплён к поверхности слизистой оболочки узким удлинённым стеблем, его называют «имеющий ножку»; если стебель отсутствует — «имеющий широкое основание». Окончательно сказать доброкачественный полип или нет, можно только после получения результатов гистологического исследования[44].

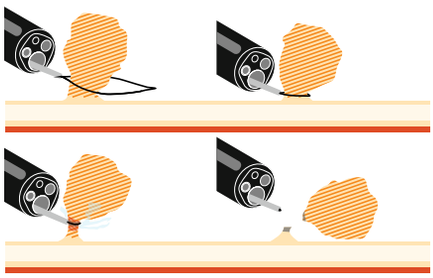

Эндоскопическая полипэктомия

Приблизительно в 80 % случаев колоректальный рак (CRC) развивается из аденоматозных полипов. В среднем перерождение полипа в инвазивный колоректальный рак занимает 10 лет. Эндоскопическая полипэктомия снижает заболеваемость колоректальным раком до 90 %[45].

Первая эндоскопическая полипэктомия толстой кишки с помощью гибкого эндоскопа была выполнена 40 лет назад в университете Эрлангена в Германии. И это стало основой для применения полипэктомии с целью профилактики рака[46].

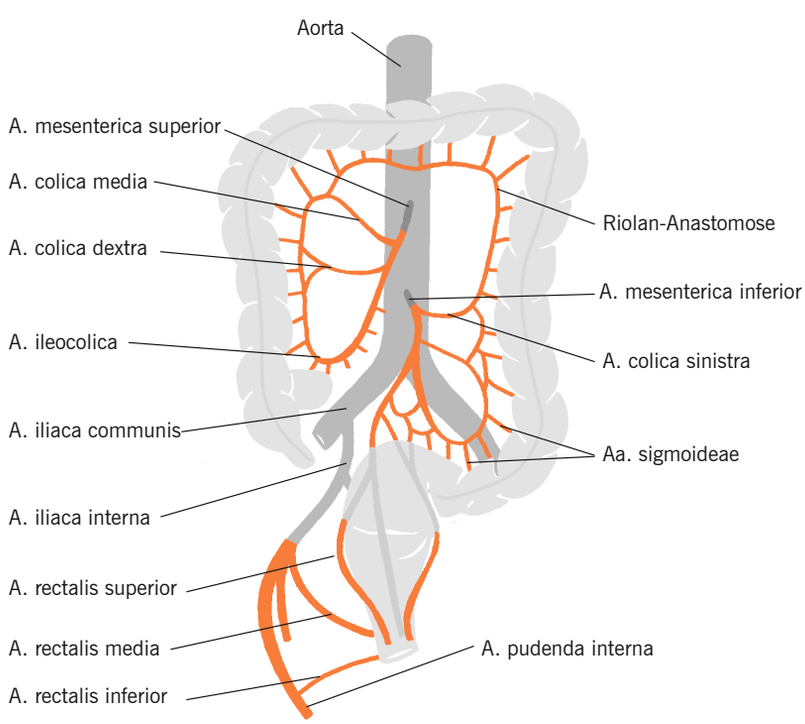

Анатомическое строение толстой кишки

Решение о том, необходимо ли больному выполнить эндоскопическую полипэктомию, зависит от природы полипа и клинических проявлений (наличие скрытой крови или видимого кровотечения, непроходимость кишечника)[47, 48].

Полипэктомия – это безболезненная операция с применением электрохирургических инструментов, диатермической петли и щипцов для горячей биопсии. Выбор метода удаления полипа зависит от его типа. Это может быть и полипэктомия и резекция слизистой оболочки (EMR). Все эти методы подразумевают использование коагуляции ткани для предовращения кровотечения.

Пошаговые рекомендации для проведения успешной полипэктомии[49]

1. Локализуйте полип
2. Определите форму полипа
3. Определите размеры полипа
4. Рассмотрите поверхность полипа
5. Определите точное количество полипов
6. Настройте положение эндоскопа перед началом резекции
7. Определите резектабельность полипа при помощи эндоскопических методов
8. Используйте введение физиологического раствора в подслизистый слой
9. Определите соответствие профессиональных навыков в отношении наложения клипс и/или эндопетли

Целью каждой процедуры является полное удаление полипа. Поскольку в противном случае риск рецидива может составлять 100%[44]. По этой причине необходимо соблюдать стандартный порядок действий[49]:

Полипы менее 5 мм удаляют целиком с помощью щипцов. При использовании щипцов для горячей биопсии полип необходимо оттянуть вверх, как можно дальше от стенки толстой кишки, перед началом коагуляции[44].

Полипы более 5 мм удаляют целиком с помощью эндоскопической петли. Резекция больших полипов эндоскопической петлей зависит от того, насколько возможно удаление их целиком, и можно ли этого достичь с низким риском кровотечения или перфорации[44].

В отдельных случаях рассматривают альтернативные способы удаления полипов (открытое хирургическое вмешательство или лапароскопическая резекция, техника «рандеву», трансанальная микроскопическая хирургия (TEM), трансназальная резекция).

Эндоскопическая диссекция в подслизистом слое (ESD) предназначена для удаления новообразований диаметром более 2 см единым блоком.

СЛОЖНЫЕ ПОЛИПЫ

Термин «сложный полип» относится к любому плоскому или приподнятому по форме новообразованию на слизистой оболочке толстой кишки, которое трудно удалить из-за его размера, формы или расположения. Этот термин также относится к общему количеству полипов, т.к. риск осложнений увеличивается по мере увеличения количества и сложности манипуляций.

Для того, чтобы обеспечить успешное удаление полипов толстой кишки, особенно в случае сложных полипов, необходимо выполнить следующие восемь шагов:

1. Локализация полипа: поскольку стенки слепой, восходящей и нисходящей ободочной кишки значительно тоньше, чем в других местах, операции на указанных органах связаны с высоким уровнем риска. По этой причине следует избегать чрезмерной инсуфляции воздуха в брюшную полость во время резекции. Это позволит снизить давление на стенки органов, в результате чего полип легче захватить/срезать петлей. Благодаря повышенной васкуляризации, прямая кишка особенно опасна в плане кровотечений после резекции.

2. После захвата полипа петлей, ее необходимо удерживать на достаточном расстоянии от окружающих тканей. Кроме того, необходимо снизить до минимума давление, оказываемое на стенки толстой кишки, чтобы гарантировать безопасное прохождение ВЧ тока через основание полипа.

3. Инъекции физиологического раствора в подслизистый слой выполняют во всех случаях, когда полипы расположены на поверхности складок, крупные полипы находятся между двумя складками, а также когда они проходят через две складки, с целью предотвращения глубоких повреждений или перфорации стенок. При выявлении крупных полипов (> 15 мм) предпочтительнее использовать фрагментарную резекцию слизистой оболочки или эндоскопическую диссекцию в подслизистом слое (ESD).

4. Особую осторожность следует соблюдать при удалении полипов размером более 20 мм, особенно плоских или на широком основании. Удаление производят после введения физиологического раствора в подслизистый слой, так как указанный метод повышает вероятность полного иссечения полипа до здоровой ткани. В случае выявления полипа на ножке, метод резекции определяют в зависимости от формы ножки (тонкая, толстая, короткая или длинная). При этом процедура должна быть направлена на полное удаление полипа до здоровой ткани.

5. Удаление первого фрагмента при выполнении EPMR имеет принципиальное значение для прогноза дальнейших этапов операции Но, эндоскопическая резекция является безопасным и эффективным методом лечения полипов толстой кишки с широким основанием, а также позволяет удалять новообразования с фиброзом в подслизистом слое.

6. Существует ряд классификаций которые позволяют оценить злокачественную природу новообразования и оценить риск инвазии.

7. Расположение полипа может затруднять его удаление. В этом случае эндоскоп устанавливают в положение на 5-6 часов, чтобы облегчить позиционирование различных устройств (напр., петли). Ствол эндоскопа должен оставаться прямым. Для этого ассистент должен удерживать его в прямом положении для предотвращения изгибания наконечника. Удаление полипа при втягивании, давление в брюшной полости и из-

менение положения больного могут оказать положительное влияние на результат эндоскопической процедуры. В редких случаях, успешная резекция труднодоступных полипов достигается путем ретрофлексии, с помощью гастроскопа или методом двойной эндоскопии.

8. При наличии нескольких полипов за один сеанс можно удалить не более 10-ти. При этом каждый полип удаляют отдельно и отправляют на гистологический анализ. Инъекцию физиологического раствора в подслизистый слой производят в случае выявления полипов на широком основании размером более 15 мм в диаметре. В целом, указанный метод подходит для всех операций полипэктомии, т.к. введение жидкости увеличивает расстояние между основанием и серозной оболочкой, тем самым снижая риск перфорации, кровотечения и термического повреждения стенки кишечника.

Для инъекций используют физраствор, 50% раствор декстрозы с физраствором, физраствор с индигокарминовым, гиалуронат натрия, фибриноген и гидроксипропилметилцеллюлоза (ГПМЦ), или смесь физраствора и адреналина (1:10.000). Растворы для инъекций, содержащие эпинефрин, нельзя использовать в слепой кишке, т.к. это может спровоцировать ишемический колит.

В случае выявления полипов с большой головкой можно использовать адреналиновую смесь для уменьшения размера головки непосредственно перед удалением (метод Хогана). Это также позволит уменьшить кровотечение во время резекции.

В случае, когда полное удаление невозможно, для лечения оставшихся фрагментов применяют аргоноплазменную коагуляцию во время той же процедуры, либо во время следующей. Мощность для аргоноплазменной коагуляции устанавливают в диапазоне от 20 Вт (слепая кишка) до 60 Вт (нисходящая ободочная кишка, прямая кишка[49].

2.3.2 | ЭНДОСКОПИЧЕСКАЯ РЕЗЕКЦИЯ СЛИЗИСТОЙ ОБОЛОЧКИ (EMR)

Эндоскопическая резекция слизистой оболочки (EMR) – это эндоскопическая процедура, которая используется для удаления слизистой оболочки, например, в тех случаях, когда требуется полное удаление опухоли для лечения злокачественного заболевания.

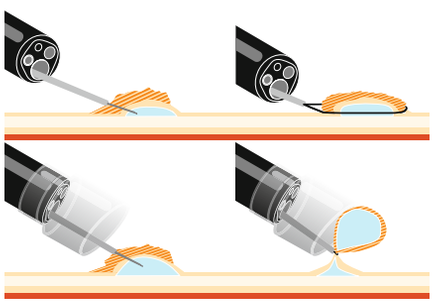

Эндоскопическая резекция слизистой оболочки

Эндоскопическую резекцию слизистой оболочки (EMR) применяют для плоских образований и образований с углублением. Одним из признаков инвазии опухоли в мышечную стенку, является невозможность приподнять полип от мышечной стенки толстой кишки при подтягивании щипцами или при инъекции раствора в подслизистый слой (симптом non-lifting).

Согласно определению полипэктомия – это резекция слизистой оболочки, т.к. основной целью процедуры является полное устранение новообразования. Частота резекций одним блоком полипов на широком основании выше, чем полипов на ножке или плоских полипов. Эндоскопическая резекция EMR позволяет при полипэктомии удалить достаточное количество ткани вокруг новообразования. Результаты могут быть дополнительно улучшены с помощью инъекции физиологического раствора в подслизистый слой – что предотвращает нежелательное воздействие на окружающие ткани при аргоноплазменной или ВЧ коагуляции.

2.3.3 | ЭНДОСКОПИЧЕСКАЯ ДИССЕКЦИЯ В ПОДСЛИЗИСТОМ СЛОЕ (ESD)

Эндоскопическая диссекция ESD является разновидностью эндоскопической резекции EMR и представляет собой новый метод для удаления поверхностных опухолевых образований желудочно-кишечного тракта, который также позволяет производить резекцию одним блоком большой площади раннего рака. Хотя первоначально метод был разработан для применения в желудке, в настоящее время его используют и для удаления новообразований толстой кишки. Преимущества резекции одним блоком является более быстрое заживление и возможность гистологического определения радикальности резекции, что позволяет оценить прогноз для пациента и помогает определить дальнейшую тактику ведения этого больного.

При использовании эндоскопической диссекции ESD в области желудка, наибольший риск перфорации в его верхней части. Увеличение продолжительности процедуры связано с небольшим увеличением риска кровотечения, которое также наблюдается у больных в возрасте более 80 лет[51].

В Европе область применения ESD ограничена слепой кишкой и восходящей ободочной кишкой.

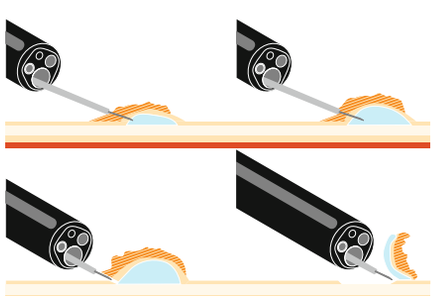

Эндоскопическая диссекция в подслизистом слое (ESD)

С точки зрения технологических различий, основным отличием эндоскопической диссекции ESD от полипэктомии и эндоскопической резекции EMR, является использование дистального приспособления (колпачка), а также различных ножей и гемостатических устройств[49, 52].

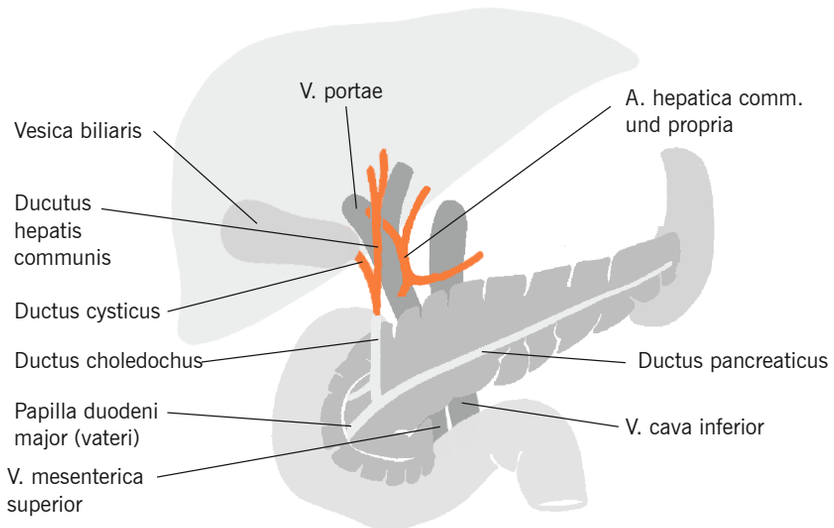

Анатомическое строение поджелудочной железы и близлежащих органов

2.3.4 | ФРАГМЕНТАРНАЯ ПОЛИПЭКТОМИЯ

Важнейшей отличительной чертой фрагментарной резекции является обильное введение физиологического раствора в подслизистый слой, что обеспечивает достаточное расстояние между слизистой и более глубокими слоями тканей.

В отношении пофрагментной резекции особых рекомендаций не существует. Эта процедура показана для удаления плоских новообразований, с широким основанием и размером более 20 мм. Резекцию начинают с проксимального участка и заканчивают на дистальном участке полипа. При выявлении очень крупных полипов не существует однозначных рекомендаций относительно числа фрагментов, которые можно удалить за одну процедуру. Полипы с широким основанием, плоские, горизонтально разросшиеся, диаметром 15-25 мм, как правило, удаляют 2-3 отдельными частями[49].

После фрагментарного удаления вдоль края резекции могут оставаться небольшие участки новообразованной ткани. Поскольку это нередкое явление, для оптимизации стратегии лечения сразу после резекции или спустя некоторое время после нее в подслизистый слой вводят физиологический раствор, а затем выполняют аргоноплазменную коагуляцию[19, 54].

2.3.5 | ПОЛНОСЛОЙНАЯ ЭНДОСКОПИЧЕСКАЯ РЕЗЕКЦИЯ

Для лечения заболеваний толстой и прямой кишки, требующих полнослойной эндоскопической резекции (EFTR) (например, аденомы с широким основанием, раннего рака), повторных резекций для получения более четкого края резекции, эндоскопической резекции слизистой оболочки и эндоскопической диссекции подслизистого слоя[53], была изобретена новая методика.

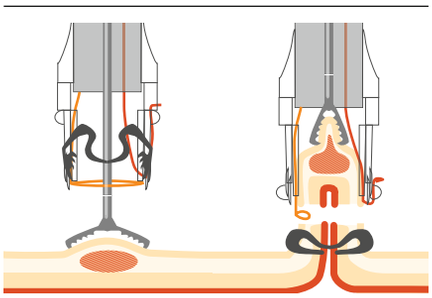

Полнослойная эндоскопическая резекция (EFTR)

Она объединяет в себе процедуру эндоскопического клипирования для полнослойной резекции с отбором тканей для гистологического анализа. Указанную процедуру выполняют с помощью устройства для наложения эндоклипс (OTSC). Применение указанной методики при резекции стенки толстой и прямой кишки позволяет удалить все слои стенки, включая серозную оболочку. Устройство для полнослойной эндоскопической резекции создано таким образом, что электрохирургическое удаление полипа возможно только после надежного захвата ткани в его основании. Таким образом, устройство не проникает в брюшную полость, уменьшая риск осложнений и перитонита.

2.4 | ИССЕЧЕНИЕ

2.4.1 | ПАПИЛЛОТОМИЯ

Термин «папиллотомия» относится к хирургической операции, которую выполняют во время эндоскопической ретроградной панкреатохолангиографии (ЭРПХГ) для улучшения оттока желчи из общего желчного и панкреатического протоков. Она заключается в частичном или полном иссечении сфинктера Одди, расположенного на большом дуоденальном сосочке/печёночно-поджелудочной ампуле, и открывает доступ для других эндоскопических процедур, например, для удаления камней из общего желчного протока. Частым и опасным осложнением ЭРПХГ является панкреатит, поэтому травматичность при канюляции необходимо свести к минимуму[55].

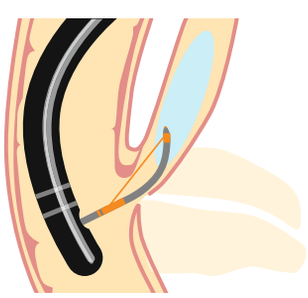

Папиллотомия

При определении локализации желчного/панкреатического протока необходимо осмотреть устье сосочка и контролировать возможное выделение желчи из него. Канюляцию, как правило, произ-

водят с помощью катетера или папиллотома. Во время процедуры в последнее время все чаще используют папиллотом с проволочным проводником. Это обусловлено тем, что ЭРПХГ реже проводят исключительно в диагностических целях, а папиллотом можно использовать для подготовки к последующим лечебным мероприятиям[55]. Также для визуализации общего желчного протока вводят контрастное вещество. Альтернативой канюляции в тех случаях, когда она не увенчалась успехом, может служить «pre-cut» папиллотомия.

«PRE-CUT» ПАПИЛЛОТОМИЯ

Термин «pre-cut» папиллотомия относится к хирургической операции по созданию отверстия в верхней стенке большого дуоденального сосочка для улучшения идентификации соответствующих протоков. Она применяется при безуспешной канюляции желчного/панкреатического протока.

Игольчатый папиллотом служит оптимальным выбором для хирурга в тех случаях, когда канюляция затруднена.

Преимущество pre-cut папиллотома, особенно с вращающейся рабочей частью, заключается в том, что его наконечник легче расположить на сосочке. В сложных случаях такая конструкция облегчает управление папиллотомом. Использование проволочного проводника повышает точность и упрощает идентификацию соответствующего протока без введения контрастного вещества[55]. Указанная процедура, выполненная с помощью pre-cut папиллотома и мягкого проволочного проводника, является безопасной и эффективной у больных с труднодоступными желчными протоками. Особенно в тех случаях, когда традиционная сфинктеротомия и игольчатая папиллотомия оказались неудачными[56].

2.4.2 | ДИВЕРТИКУЛ ЦЕНКЕРА

Дивертикул Ценкера — выпячивание на задней стенке глотки, которое образует большой ложный дивертикул. Это самая распространенная разновидность дивертикулов пищевода, которая обычно встречается у пожилых мужчин. Дивертикул Ценкера образуется в задней части треугольника Ланье-Гаккермана, обычно с левой стороны, вблизи верхнего пищеводного сфинктера[37].

Лечение заболевания проводят как открытым хирургическим способом, так и эндоскопически с применением жесткого или гибкого эндоскопа.

Эндоскопическую процедуру начинают с рассечения перстнеглоточной мышцы (перстнеглоточной миотомии), которая во время эндоскопии визуализируется как перегородка между просветом пищевода и дивертикулом.

Гибкая эндоскопия доказала свою эффективность при лечении пожилых больных с несколькими сопутствующими заболеваниями, так как для нее, как правило, не требуется интубация больного при анестезии. Обычно лечение ограничивается малоинвазивной процедурой, которая снижает риск рецидива и частоту осложнений, а также обычно проводится в дневном стационаре и не требует длительной госпитализации. Самым распространенным осложнением данной процедуры является перфорация пищевода[57–59].

Несмотря на то, что большинство авторов рекомендуют использовать гибкую эндоскопию только при лечении больных с сопутствующими заболеваниями, ее всё чаще применяют для лечения всех пациентов с данной симптоматикой. Ряд обсервационных исследований показали надежность и безопасность эндоскопических вмешательств с использованием гибких эндоскопов[58].

При выполнении перстнеглоточной миотомии применяют два основных способа:

ИГОЛЬЧАТАЯ ПАПИЛЛОТОМИЯ:

Папиллотомия с помощью игольчатого ножа хорошо зарекомендовала себя даже у тяжелых больных[60].

АРГОНОПЛАЗМЕННАЯ КОАГУЛЯЦИЯ:

В среднем, для достижения аналогичных результатов, больным проводят 2-3 процедуры. При этом функция раннего воспламенения в аппаратах серии ARC Plus снижает риск перфорации пищевода[61].

Согласно имеющимся данным ни один из указанных способов не является значительно лучше другого[58].

2.4.3 | АХАЛАЗИЯ

Ахалазия — это нарушение сократительной способности пищевода, при котором мышцы нижнего отдела (нижнего пищеводного сфинктера) не могут функционировать нормально.

Выделяют три стадии заболевания с постепенным нарастанием связанных с ними симптомов (от I до III).

- Стадия I – гипермотильная форма (гипермотильная = гиперактивная) Пищевод продолжает функционировать, создавая сильные волнообразные сокращения для преодоления избыточного давления в нижнем сфинктере пищевода.

- Стадия II – гипомотильная форма (т.н. сужение дистального отдела по типу «птичьего клюва») Мышцы пищевода начинают терять тонус, что приводит к выраженной дилатации пищевода.

- Стадия III – амотильная форма (амотильная = неподвижная) Конечная стадия ахалазии. Пищевод превращается в вялую мышечную трубку, «подвешенную» к средостению. Пищевод не функционирует нормально, стенки неподвижны.

СПОСОБЫ ЛЕЧЕНИЯ:

Баллонная дилатация

Для физического расширения (дилатации) сжатого участка больному вводят специальный катетер, который разрывает волокна нижнего пищеводного сфинктера и открывает путь для прохождения пищи в желудок. Эта процедура обычно безболезненная, поскольку выполняется при помощи гастроскопа и под наркозом.

Хирургическое вмешательство

Хирургическим способом, который приобретает всё большую популярность, является миотомия по Хеллеру. Это лапароскопическая процедура, в результате которой у больного исчезают все симптомы заболевания.

Пероральная эндоскопическая миотомия (POEM)

В настоящее время для лечения расстройств глотания (в особенности, ахалазии) разработан новый метод, пероральная эндоскопическая миотомия (POEM) [62, 63].

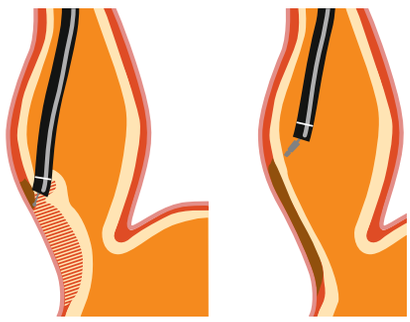

Метод POEM

Указанный метод заключается во внедрении в подслизистый слой стенки пищевода выше уровня мышечного спазма, формировании тоннеля в подслизистом слое и в выполнении миотомии. После этого место разреза слизистой оболочки пищевода ушивают обычными гемостатическими клипсами. Указанная процедура приводит к нормализации глотания.

2.5 | ЦИТОРЕДУКЦИЯ И АБЛЯЦИЯ ОПУХОЛЕЙ[1]

2.5.1 | НЕКРОЗ ТКАНЕЙ – АРГОНОПЛАЗМЕННАЯ КОАГУЛЯЦИЯ

Для лечения опухолей и нарушений проходимости служит как некроз, так и сокращение объема тканей под воздействием аргоноплазменной коагуляции. На ранних стадиях, когда желаемым эффектом является разрушение опухоли, общий результат можно улучшить с помощью механического удаления тканей.

Данный метод также можно использовать для коагуляции и иссечения тканей в случае непроходимости, вызванной воспалением или припухлостью тканей, или в случае, когда рак неизлечим. При настройке высокой выходной мощности данный метод также применяют для термического обугливания или испарения тканей.

В области гастроэнтерологии указанный метод, таким образом, можно применять для лечения злокачественных опухолей и метастазов[65].

2.5.2 | ЛЕЧЕНИЕ ОПУХОЛЕЙ – АРГОНОПЛАЗМЕННАЯ КОАГУЛЯЦИЯ

Метод лечения зависит как от размера опухоли и ее локализации, так и от других характерных факторов, и заключается либо в удалении опухоли, либо в постепенном сокращении ее размеров. Для обоих методов возможно использование нескольких способов.

В восходящей ободочной кишке, где толщина стенок меньше, чем в других отделах, мощность коагуляции не должна превышать 40 Вт[19].

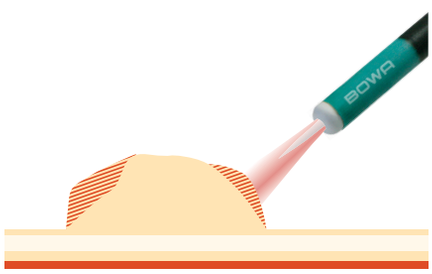

Аргоноплазменная коагуляция опухолей

Аргоноплазменную коагуляцию, как правило, применяют для паллиативного лечения больных с крупными опухолями пищевода, желудка и прямой кишки. (Для достижения достаточной глубины абляции на генераторе необходимо установить максимальную выходную мощность)[19].

Так как в высокочастотных электрохирургических аппаратах BOWA зажигание и горение дуги происходит при небольшой выходной мощности, можно получить превосходные результаты коагуляции даже в диапазоне от 5 до 10 Вт[66, 67].

НЕБОЛЬШИЕ ОПУХОЛИ < 15 ММ

Аргоноплазменную коагуляцию можно использовать для радикального лечения небольших злокачественных опухолей и раннего рака. Для этого необходимо выбрать гибкий режим, поскольку работа в импульсном режиме не может гарантировать прицельное воздействие аргоноплазменной дуги на опухоль, так как при этом повышается риск некроза здоровых тканей. Для оптимизации лечения аргоноплазменную коагуляцию сочетают с эндоскопической резекцией EMR или фотодинамической терапией (PDT). В этом случае выходную мощность устанавливают в диапазоне от 80 до 90 Вт[19].

КРУПНЫЕ ОПУХОЛИ > 15 ММ

В паллиативном лечении больных с неоперабельным раком пищевода сочетание аргоноплазменной коагуляции с высокодозной брахитерапией может быть более эффективным, чем просто аргоноплазменная коагуляция. Такая комбинированная терапия снижает число осложнений и улучшает качество жизни больных по сравнению с применением только аргоноплазменной коагуляции или других схем лечения[68].

Для этого необходимо выбрать импульсный режим работы генератора. Неопытным врачам или при особо сложных условиях рекомендуется установить электротермический эффект 1. Эффект 2 и 3 подходят для работы с высокой скоростью. Выходную мощность устанавливают в пределах от 60 до 80 Вт. При лечении крупных опухолей для омертвления и абляции пораженных тканей может потребоваться несколько сеансов.

2.5.3 | РЕКАНАЛИЗАЦИЯ СТРИКТУР/СТЕНОЗОВ

Для восстановления глотания у больных со стриктурами пищевода, вызванных аденокарценомами, можно использовать аргоноплазменную коагуляцию или саморасширяющиеся металлические стенты (SEMS)[69].

У больных с полной кишечной непроходимостью при раке или метастазах, которым показана циторедукция, вместо экстренного хирургического вмешательства для декомпрессии кишечника можно использовать аргоноплазменную коагуляцию[70]. Она может оказаться успешной в тех случаях, когда другие методы, например, баллонная дилатация и бужирование, не увенчались успехом, и может рассматриваться как возможный способ лечения[71].

[1] *Уменьшение размера опухоли с помощью хирургического вмешательства, облучения, химиотерапии, деваскуляризации или местной гипертермии*[64]

2.6 | ДОПОЛНИТЕЛЬНЫЕ ПРОЦЕДУРЫ

2.6.1 | ПИЩЕВОД – ПРОЧЕЕ

ГЕТЕРОТОПИЯ СЛИЗИСТОЙ ЖЕЛУДКА (ГСЖ) В ПИЩЕВОДЕ

Гетеротопия слизистой желудка в пищеводе – это врожденная аномалия, при которой наблюдается эктопия слизистой желудка в область, соответствующую верхнему сфинктеру или нескольким сантиметрам дистальнее его.

Большинство больных с ГСЖ в пищеводе не предъявляют никаких жалоб.

В других случаях больные жалуются на осложнения, связанные с повышенной кислотностью, например, эзофагит, язвы и стриктуры пищевода. На них необходимо обратить внимание в ходе эндоскопического обследования[72, 73].

Аргоноплазменная коагуляция, как показала практика, помогает устранить симптомы заболевания и снизить неприятное ощущение «комка в горле»[74, 75].

2.6.2 | ЖЕЛУДОК – ПРОЧЕЕ

ЛЕЙОМИОМА ПИЩЕВОДА (EL) И ГАСТРОИНТЕСТИНАЛЬНАЯ СТРОМАЛЬНАЯ ОПУХОЛЬ (GIST):

Лейомиома – это доброкачественное образование, исходящее из гладких мышц пищевода, которое относится к группе мезенхимальных опухолей. Эти новообразования широко распространены и встречаются во всех органах, содержащих гладкую мускулатуру.

Эндоскопическая резекция не вызывает осложнений, если диаметр опухоли не превышает 5 см. Она не приводит к большой кровопотере или перфорации. Эндоскопическое лечение характеризуется краткосрочной госпитализацией и меньшими затратами по сравнению с традиционными методами[76].

ДЕМПИНГ-СИНДРОМ ПОСЛЕ ШУНТИРОВАНИЯ ЖЕЛУДКА (ПО РУ):

Демпинг-синдром – это хорошо известное осложнение после резекции желудка (по Ру), которое может стать хроническим. Он заключается в ускоренном перемещении (сбросе) содержимого желудка в тонкий кишечник. «Ранняя» форма (10-20 минут после приема пищи) характеризуется целым рядом симптомов, включая тошноту, головокружение, тахикардию, и даже понижение кровяного давления и гиповолемию. «Поздняя» форма характеризуется типичными для гипогликемии симптомами[77].

Лечение комплексное и включает аргоноплазменную коагуляцию, эндоскопическое ушивание и применение фибринового клея. У такого лечения низкая частота осложнений, а больные навсегда избавляются от симптомов[78].

ГАСТРОЭЗОФАГЕАЛЬНАЯ РЕФЛЮКСНАЯ БОЛЕЗНЬ (ГЭРБ)

Гастроэзофагеальная рефлюксная болезнь (ГЭРБ) обусловлена снижением тонуса нижнего пищеводного сфиктера, что приводит к забросу в пищевод содержимого желудка. Последствия патологического процесса могут варьироваться от значительного ухудшения качества жизни больного до развития неблагоприятных для здоровья состояний (например, язвы, пищевода Баррета, аспирации содержимого желудка)[37].

Именно поэтому показатель выраженности симптомов по шкале признаков для эндоскопического обследования должен быть низким.

Это особенно важно для больных с настораживающими симптомами заболеваний (дисфагия, признаки кровотечений, потеря веса), которых необходимо направить на экстренное эндоскопическое исследование. Оно позволяет выявить предопухолевые и злокачественные изменения на ранней стадии развития, а также провести местное эндоскопическое органосохранное лечение[79].

3 РЕКОМЕНДОВАННЫЕ НАСТРОЙКИ

В таблице ниже приведены рекомендованные настройки для различных устройств. Обращаем ваше внимание, что приведенные данные носят рекомендательный характер. Каждый конкретный случай рассматривают в зависимости от клинической ситуации и требований соответствующих клинических рекомендаций. Всегда соблюдайте требования клинических рекомендаций.

РЕКОМЕНДОВАННЫЕ НАСТРОЙКИ ДЛЯ ГАСТРОЭНТЕРОЛОГИИ*

ДОСТУП	ОПЕРАЦИЯ	МЕТОД	ИНСТРУМЕНТЫ	РЕЖИМ		УСТАНОВКИ	ОБЛАСТЬ ПРИМЕНЕНИЯ	ПРИМЕЧАНИЯ
ПОЛИПЭКТОМИЯ	Полип <5 мм		Щипцы для горячей биопсии		Гастро коаг.	10–30 Вт	Все органы ЖКТ	Инъекционная игла: при введении жидкости по мере необходимости начинайте с низкого значения мощности/эффекта
ПОЛИПЭКТОМИЯ	Полип <5 мм	Предварительная коагуляция	ВЧ петля		Гастро коаг.	10–30 Вт		Восходящая ободочная кишка: начните с относительно низкого значения эффекта и мощности
ПОЛИПЭКТОМИЯ	Полип <5 мм	Абляция	ВЧ петля	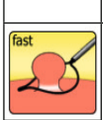	Полипэктомия 3 Полипэктомия 2 Полипэктомия 1	Эффект 2–4		Крупный плоский полип: рекомендуется монофильная или ленточная петля
ПОЛИПЭКТОМИЯ	Полип на широком основании	Абляция	ВЧ петля	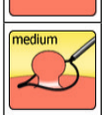	Полипэктомия 3 Полипэктомия 2 Полипэктомия 1	Эффект 3–5		
ФРАГМЕНТАРНАЯ ПОЛИПЭКТОМИЯ	Сложный полип, крупный плоский полип	Абляция	ВЧ петля	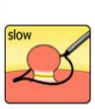	Полипэктомия 3 Полипэктомия 2 Полипэктомия 1	Эффект 3–5		

ДОСТУП	ОПЕРАЦИЯ	МЕТОД	ИНСТРУМЕНТЫ	РЕЖИМ		УСТАНОВКИ	ОБЛАСТЬ ПРИМЕНЕНИЯ	ПРИМЕЧАНИЯ
ЭРПХГ	Визуализация желчного протока, желчного пузыря и панкреатического протока с помощью рентгенконтрастного вещества, удаление камней из желчного пузыря	Папиллотомия	Папиллотом-нож/игла		Папиллотомия 2	Эффект 2–4	Желчный проток	Сложная канюляция: проволочный проводник, папиллотом-игла
		Pre-cut папиллотомия	Pre-cut папиллотом				Панкреатический проток	
БИОПСИЯ	Удаление небольших полипов тостой кишки		Щипцы для горячей биопсии		Гастро коаг.	10–30 Вт		Извлечение гистологических проб в нерабочем режиме
ЭЛЕКТРОТОМИЯ	Дивертикул Ценкера POEM		Игла		Полипэктомия 2	Эффект 2–5		
			Зонд для аргоноплазменной коагуляции		Аргон гибкий	30–60 Вт		
					Аргон импульсный	Эффект 1–3, 30–80 Вт		
ЭНДОСКОПИЧЕСКАЯ РЕЗЕКЦИЯ СЛИЗИСТОЙ ОБОЛОЧКИ	Полипы		ВЧ петля / дистальный колпачок	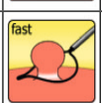	Полипэктомия 3	Эффект 2–5	Все органы ЖКТ	Инъекционная игла: при введении жидкости по мере необходимости начинайте с низкого значения мощности/эффекта
		Гемостаз	Зонд для аргоноплазменной коагуляции	См. аргоноплазменную коагуляцию (APC)				
		Маркирование	Зонд для аргоноплазменной коагуляции					
			Игла		Гастро коаг.	10–30 Вт		
		Иссечение			Папиллотомия 2	Эффект 2–5		
ЭНДОСКОПИЧЕСКАЯ ДИССЕКЦИЯ В ПОДСЛИЗИСТОМ СЛОЕ	Доброкачественные новообразования Сложные полипы < 4–5 см	Маркирование	Зонд для аргоноплазменной коагуляции	См. аргоноплазменную коагуляцию (APC)			Все органы ЖКТ	Инъекционная игла: при введении жидкости по мере необходимости начинайте с низкого значения мощности/эффекта
			Игла		Гастро коаг.	10–30 Вт		
		Иссечение			Папиллотомия 2	Эффект 2–6		
		Диссекция		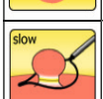	Полипэктомия 1			
		Гемостаз			Гастро коаг.	10–30 Вт		
			Щипцы для горячей биопсии		Гастро коаг.	10–30 Вт		
			Зонд для аргоноплазменной коагуляции	См. аргоноплазменную коагуляцию (APC)				

ДОСТУП	ОПЕРАЦИЯ	МЕТОД	ИНСТРУМЕНТЫ	РЕЖИМ		УСТАНОВКИ	ОБЛАСТЬ ПРИМЕНЕНИЯ	ПРИМЕЧАНИЯ
АРГОНОПЛАЗМЕННАЯ КОАГУЛЯЦИЯ	Стандартная		Зонд для арго-ноплазменной коагуляции APC-Sonde		Аргон гибкий	30–60 Вт	Желудок, пищевод	Расход газа: 0,4 л / мин
					Аргон импульсный	Эффект 1–3, 30–80 Вт		
					Аргон гибкий	5–20 Вт	Тонкая кишка, восходящая ободочная кишка	
					Аргон импульсный	Эффект 1–3, 5–20 Вт		
					Аргон гибкий	5–30 Вт	Поперечная ободочная кишка, нисходящая ободочная кишка	
					Аргон импульсный	Эффект 1–3, 5–30 Вт		
	Гемостаз				Аргон гибкий	5–30 Вт		
	Маркирование				Аргон гибкий	5–20 Вт		
	Девитализация				Аргон гибкий	30–80 Вт	Пищевод Баррета / карцинома	
					Аргон импульсный	Эффект 1–3, 30–80 Вт	Дивертикул Ценкера, аденокарцинома (паллиативное лечение)	
	Лечение опухолей	Небольшая опухоль <15 мм			Аргон гибкий	30–80 Вт		
		Крупная опухоль >15 мм			Аргон гибкий	30–80 Вт		
					Аргон импульсный	Эффект 1–3, 30–80 Вт		
	Стентирование	Врастание, избыточный рост			Аргон гибкий	30–60 Вт		
		Подрезание			Аргон гибкий	40–80 Вт		
	Стеноз	Реканализация, циторедукция			Аргон гибкий	30–50 Вт	Аденокарцинома (паллиативное лечение)	
					Аргон импульсный	Эффект 1–3, 30–50 Вт		
	Сосудистая мальформация				Аргон гибкий	10–40 Вт	СЭАЖ (арбузный желудок), ангиодисплазия	
					Аргон импульсный	Эффект 1–3, 10–40 Вт		

*Компания BOWA старалась соблюдать все меры предосторожности при создании настоящего руководства. Тем не менее, вероятность ошибки исключить нельзя.

Компания BOWA не несет ответственность за любые убытки, возникшие вследствие использования данных, содержащихся в настоящем руководстве. В случаях возникновения юридической ответственности, она ограничивается умыслом и грубой небрежностью.

Вся информация, относящаяся к рекомендованным настройкам, областям применения и использованию инструментов, основана на клиническом опыте. Медицинские учреждения и врачи могут руководствоваться другими данными.

Все значения являются приблизительными и должны быть проверены врачом перед их применением.

Приведенные здесь данные в зависимости от конкретных условий могут не совпадать с оценкой врача.

Медицинские технологии постоянно развиваются, благодаря научным исследованиям и клиническому опыту работы. Именно поэтому не следует переоценивать значение настоящего руководства и недооценивать знания и клинический опыт врача.

4 ДИАГНОЗЫ И РЕКОМЕНДУЕМЫЕ ПРОЦЕДУРЫ

Комплекс процедур для лечения конкретного заболевания определяют на основании диагноза. В следующей таблице приведены примеры лечебных процедур и соответствующие им диагнозы. Обращаем ваше внимание, что приведенные данные носят рекомендательный характер. Каждый конкретный случай рассматривают в зависимости от клинической ситуации и требований соответствующих клинических рекомендаций. Всегда соблюдайте требования клинических рекомендаций.

ПЕРЕЧЕНЬ ХИРУРГИЧЕСКИХ ОПЕРАЦИЙ В КОДАХ OPS 2015 (ГЕРМАНСКАЯ СИСТЕМА КЛАССИФИКАЦИИ)	ДИАГНОЗ СОГЛАСНО ICD 10-GM (ГЕРМАНСКИЙ ВАРИАНТ)
Местное иссечение и разрушение повреждения пищевода (5-422)	Дивертикул пищевода приобретенный (K22.5)
(Эндоскопическая) склеротерапия варикозных вен пищевода (5-429.1) Лигирование варикозных вен пищевода (5-429.2) (Эндоскопическое) лигирование (ленточное лигирование) варикозных вен пищевода (5-429.a)	Варикозное расширение вен пищевода (I85)
Диагностическая эндоскопия верхних отделов ЖКТ (1-630) От 1 до 5 биопсий при эндоскопии верхних отделов ЖКТ (1-440.a) Множественные биопсии при эндоскопии верхних отделов ЖКТ (1-440.9)	Пищевод Баррета (K22.7)
Эндоскопическая резекция слизистой оболочки (5-422.23) Эндоскопическая диссекция в подслизистом слое [ESD] (5-422.24)	Злокачественное новообразование абдоминального отдела пищевода (C15.2) Доброкачественное новообразование пищевода (D13.0)
Частичная резекция пищевода и восстановление кишечной проходимости (5-424)	Пищевод Баррета (распространяется на опухоли, начиная со стадии T1b, K22.7)
Иссечение или разрушение повреждения пищевода (эндоскопическое, 5-422.5)	Пищеводная перепонка (Q39.4)
Эндоскопическая резекция слизистой оболочки (5-422.23)	Злокачественное новообразование желудка (C16, например, ранний рак желудка)
Ушивание язвы желудка (5-449.5)	Язва желдка типа Ib-III по Форресту (K25.0 (острая с кровотечением) or K25.4 (хроническая с кровотечением))
Хирургическое закрытие с помощью эндоклипс или лечебной инъекции (5-449.d and 5-449.e)	Незакрывающийся послеоперационный свищ (осложнения хирургических вмешательств, не классифицированные в других рубриках T81.8)
Закрытие желудочно-ободочнокишечного свища (5-448.1)	Желудочно-ободочнокишечный свищ (GCF) (K31.6)
Фундопликация (5-448.4)	Тяжелые случаи рефлюкса (гастроэзофагеальной рефлюксной болезни K21)
Иссечение или разрушение повреждения желудка (5-433.5)	СЭАЖ (сосудистая эктазия антрального отдела желудка с кровотечением или без него K31.81 or K31.82)
Диагностическая ретроградная панкреатохолангиография (ERCP, 1-642)	Желтуха, непроходимость желчевыводящих путей, панкреатит, рак поджелудочной железы
Иссечение сфинктера (папиллотомия, 5-513.1)	Желчекаменная болезнь (K80)
Удаление 1-2 полипов с помощью петли (5-451.71) Удаление более 2-х полипов с помощью петли (5-451.72) Эндоскопическая диссекция в подслизистом слое [ESD] (5-451.74)	Полипы тонкого кишечника (доброкачественные новообразования других неуточненных отделов тонкого кишечника D13.3)
Удаление 1-2 полипов с помощью петли (5-451.71) Удаление более 2-х полипов с помощью петли (5-451.72) Эндоскопическая диссекция в подслизистом слое [ESD] (5-451.74)	Полипы толстого кишечника (K63.5)
Удаление инородного тела пищевода с помощью гибкого эндоскопа (8-100.6)	Инородное тело в пищеварительном тракте (T18.1)

5 FAQ – ПРИМЕНЕНИЕ BOWA ARC В ГАСТРОЭНТЕРОЛОГИЧЕСКОЙ ПРАКТИКЕ

Какие настройки необходимы для использования эндоскопических петель?
При использовании эндоскопических петель/петель для полипэктомии с генератором BOWA необходимо выбрать режим GastroLoop. В этом режиме предусмотрены 3 скорости резания в зависимости от диагноза и особенностей процедуры.

Какие настройки необходимы для использования инструментов игольчатого типа/папиллотомов?
При использовании инструментов игольчатого типа/папиллотомов генератор BOWA включают в режим GastroKnife. В этом режиме предусмотрены 3 скорости резания в зависимости от диагноза и особенностей процедуры.

Что необходимо сделать, чтобы использовать щипцы для горячей биопсии?
При использовании захватывающих ВЧ инструментов всегда выбирайте режим GastroCoag вне зависимости от диагноза и области применения. В указанном режиме предусмотрены различные виды коагуляции в соответствии с диагнозом и особенностями процедуры.

Рекомендуете ли вы производить инъекцию жидкости в подслизистый слой для подтягивания полипа?
Компания BOWA рекомендует выполнять инструкции, указанные в соответствующих клинических рекомендациях. В зависимости от вида и места локализации полипа, инъекции жидкости в подслизистый слой уменьшают риск перфорации стенок.

Нужно ли использовать предварительную коагуляцию перед абляцией полипа?
При нормальных условиях предварительная коагуляция не требуется, поскольку режим GastroCut имеет функцию коагуляции. Однако в отдельных случаях, она может быть полезна (например, при выявлении полипа на широком основании).

Что такое BOWA GastroCut?
GastroCut – это специальный режим для эндоскопических процедур. Он характеризуется повторно-кратковременными и четко определенными фазами резания и коагуляции.

Как режим GastroCut контролирует электротермическое воздействие на ткани?
Электротермическое воздействие на ткани можно контролировать с помощью различных настроек. Чем выше значение электротермического эффекта, тем выше эффект коагуляции.

Почему в режиме GastroCut нет настроек мощности?
Современные ВЧ устройства используют автоматизированное управление мощностью в зависимости от свойств ткани и желаемого электротермического эффекта.

Как активируют режим GastroCut?
GastroCut - это разновидность режима резания, и поэтому его активируют с помощью желтой ножной педали.

Каковы преимущества аргоноплазменной коагуляции?
Аргоноплазменная коагуляции - это бесконтактный метод, простой в применении и обеспечивающий максимальную защиту от риска перфорации.

Как работает система EASY?
Система EASY контролирует плотность прилегания пластин нейтрального электрода к телу больного. В случае неисправности она останавливает работу монополярного устройства, поэтому риск ожога в месте контакта с электродом минимален. При наложении нейтрального электрода устанавливается эталонное контактное сопротивление. Если измеряемое на нейтральном электроде сопротивление выше эталонного на 50 %, система EASY прекращает подачу тока. При этом раздается звуковой сигнал, и на дисплее появляется сообщение об ошибке.

В чем цель функции BOWA ARC CONTROL?
Указанная функция корректирует выходную мощность для получения воспроизводимого электротермического эффекта. Указанная корректировка занимает долю секунды и гарантирует, что сила тока, проходящего через тело пациента, не превышает необходимое значение.

Для чего требуется высокая мощность в начале резания?
Высокая мощность в начале резания способствует мгновенному образованию электрической дуги и обеспечивает плавность резания. Подача высокой выходной мощности ограничена короткой начальной фазой, затем за долю секунды сила тока снижается до постоянного значения. Технология, обеспечивающая данную функциональную возможность, применяется в аппаратах ARC 400 и ARC 350.

Для чего нужен кабель BOWA COMFORT?
Вилка снабжена встроенным чипом радиочастотной идентификации (RFID), с его помощью распознается подключенный инструмент. Параметры выбираются автоматически в сочетании с предварительными настройками мощности, необходимыми для применения.

Можно ли использовать кабель BOWA с устройствами других производителей?
Соединительные кабели были разработаны специально для аппаратов BOWA ARC с функцией COMFORT и не совместимы с устройствами других производителей.

Можно ли использовать генератор BOWA ARC в других областях?
Генератор BOWA ARC 400 можно использовать во всех областях электрохирургии.

Можно ли использовать генератор BOWA с принадлежностями других производителей?
Все стандартные принадлежности могут быть напрямую присоединены через подходящий разъем.

Можно ли использовать генератор BOWA ARC 400 для лигирования сосудов?
Компания BOWA предлагает функцию LIGATION для аппарата ARC 400, а также многочисленные многоразовые инструменты для лапароскопии и открытых хирургических операций.

Каков срок службы кабелей BOWA COMFORT?
Все кабели BOWA со встроенной автоматической идентификацией выдерживают до 100 циклов автоклавирования. Данные о количестве использований регистрируются и доступны для считывания. Ответственность за использование сверх указанного срока несет пользователь.

Как отличить одноразовый инструмент от многоразового?
Все изделия компании BOWA, предназначенные только для одноразового применения, обозначены специальным символом.

Крайне важно, чтобы пользователь в точности соблюдал инструкции производителя для соответствующего инструмента.

6 СПИСОК ЛИТЕРАТУРЫ

1. Hug B, Haag R. Hochfrequenzchirurgie. In: Kramme R, editor. Medizintechnik: Springer Berlin Heidelberg; 2011. p. 565-87.

2. Pointer DT, Jr., Slakey LM, Slakey DP. Safety and effectiveness of vessel sealing for dissection during pancreaticoduodenectomy. The American surgeon. 2013 Mar;79(3):290-5. PubMed PMID: 23461956.

3. Hefni MA, Bhaumik J, El-Toukhy T, Kho P, Wong I, Abdel-Razik T, et al. Safety and efficacy of using the LigaSure vessel sealing system for securing the pedicles in vaginal hysterectomy: randomised controlled trial. BJOG : an international journal of obstetrics and gynaecology. 2005 Mar;112(3):329-33. PubMed PMID: 15713149.

4. Berdah SV, Hoff C, Poornoroozy PH, Razek P, Van Nieuwenhove Y. Postoperative efficacy and safety of vessel sealing: an experimental study on carotid arteries of the pig. Surgical endoscopy. 2012 Aug;26(8):2388-93. PubMed PMID: 22350233.

5. Gizzo S, Burul G, Di Gangi S, Lamparelli L, Saccardi C, Nardelli GB, et al. LigaSure vessel sealing system in vaginal hysterectomy: safety, efficacy and limitations. Archives of gynecology and obstetrics. 2013 Nov;288(5):1067-74. PubMed PMID: 23625333.

6. Overhaus M, Schaefer N, Walgenbach K, Hirner A, Szyrach MN, Tolba RH. Efficiency and safety of bipolar vessel and tissue sealing in visceral surgery. Minimally invasive therapy & allied technologies : MITAT : official journal of the Society for Minimally Invasive Therapy. 2012 Nov;21(6):396- 401. PubMed PMID: 22292919.

7. Meier PN. Peptische Läsionen im Magen und Duodenum. Empfehlungen der Deutschen Gesellchaft für Verdauungs- und Stoffwechselkrankheiten (DGVS) für die Durchführung endoskopischer Untersuchungen. 3 ed: Demeter Verlag; 2002. p. 83-8.

8. Karaman A, Baskol M, Gursoy S, Torun E, Yurci A, Ozel BD, et al. Epinephrine plus argon plasma or heater probe coagulation in ulcer bleeding. World journal of gastroenterology : WJG. 2011 Sep 28;17(36):4109-12. PubMed PMID: 22039325. Pubmed Central PMCID: 3203362. Epub 2011/11/01. eng.

9. Greten H. Innere Medizin2005.

10. Schepke MuS, T. Einsatz der Endoskopie bei Patienten mit Ösophagusvarizen. Empfehlungen der Deutschen Gesellchaft für Verdauungsund Stoffwechselkrankheiten (DGVS) für die Durchführung endoskopischer Untersuchungen. 3 ed: Demeter Verlag; 2002. p. 76-83.

11. Yoshida H, Mamada Y, Taniai N, Yoshioka M, Hirakata A, Kawano Y, et al. Treatment modalities for bleeding esophagogastric varices. Journal of Nihon Medical School = Nihon Ika Daigaku zasshi. 2012;79(1):19-30. PubMed PMID: 22398787. Epub 2012/03/09. eng.

12. Hsu YC, Chung CS, Wang HP. Application of endoscopy in improving survival of cirrhotic patients with acute variceal hemorrhage. International journal of hepatology. 2011;2011:893973. PubMed PMID: 21994875. Pubmed Central PMCID: 3170849. Epub 2011/10/14. eng.

13. Voros D, Polydorou A, Polymeneas G, Vassiliou I, Melemeni A, Chondrogiannis K, et al. Long-term results with the modified Sugiura procedure for the management of variceal bleeding: standing the test of time in the treatment of bleeding esophageal varices. World journal of surgery. 2012 Mar;36(3):659-66. PubMed PMID: 22270986. Epub 2012/01/25. eng.

14. Biecker E, Heller J, Schmitz V, Lammert F, Sauerbruch T. Diagnosis and management of upper gastrointestinal bleeding. Deutsches Arzteblatt international. 2008 Feb;105(5):85-94. PubMed PMID: 19633792. Pubmed Central PMCID: PMC2701242. Epub 2008/02/01. eng.

15. Chiu YC, Lu LS, Wu KL, Tam W, Hu ML, Tai WC, et al. Comparison of argon plasma coagulation in management of upper gastrointestinal angiodysplasia and gastric antral vascular ectasia hemorrhage. BMC gastroenterology. 2012 Jun 9;12(1):67. PubMed PMID: 22681987. Pubmed Central PMCID: 3439282. Epub 2012/06/12. Eng.

16. Naga M, Esmat S, Naguib M, Sedrak H. Long-term effect of argon plasma coagulation (APC) in the treatment of gastric antral vascular ectasia (GAVE). Arab journal of gastroenterology : the official publication of the Pan-Arab Association of Gastroenterology. 2011 Mar;12(1):40-3. PubMed PMID: 21429455. Epub 2011/03/25. eng.

17. May A, Friesing-Sosnik T, Manner H, Pohl J, Ell C. Long-term outcome after argon plasma coagulation of small-bowel lesions using double-balloon enteroscopy in patients with mid-gastrointestinal bleeding. Endoscopy. 2011 Sep;43(9):759-65. PubMed PMID: 21544778. Epub 2011/05/06. eng.

18. Eickhoff A, Enderle MD, Hartmann D, Eickhoff JC, Riemann JF, Jakobs R. Effectiveness and Safety of PRECISE APC for the treatment of bleeding gastrointestinal angiodysplasia-- a retrospective evaluation. Zeitschrift fur Gastroenterologie. 2011 Feb;49(2):195-200. PubMed PMID: 21298605. Epub 2011/02/08. eng.

19. Gossner L, Ell C. Laser- und Elektrokoagulationsverfahren im Gastrointestinaltrakt. Empfehlungen der Deutschen Gesellchaft für Verdauungsund Stoffwechselkrankheiten (DGVS) für die Durchführung endoskopischer Untersuchungen. 3 ed: Demeter Verlag; 2002. p. 239-51.

20. Silva RA, Correia AJ, Dias LM, Viana HL, Viana RL. Argon plasma coagulation therapy for hemorrhagic radiation proctosigmoiditis. Gastrointestinal endoscopy. 1999 Aug;50(2):221-4. PubMed PMID: 10425416. Epub 1999/07/30. eng.

21. Takemoto S, Shibamoto Y, Ayakawa S, Nagai A, Hayashi A, Ogino H, et al. Treatment and prognosis of patients with late rectal bleeding after intensitymodulated radiation therapy for prostate cancer. Radiation oncology. 2012;7:87. PubMed PMID: 22691293. Pubmed Central PMCID: 3403958. Epub 2012/06/14. eng.

22. Lenz L, Tafarel J, Correia L, Bonilha D, Santos M, Rodrigues R, et al. Comparative study of bipolar eletrocoagulation versus argon plasma coagulation for rectal bleeding due to chronic radiation coloproctopathy. Endoscopy. 2011 Aug;43(8):697-701. PubMed PMID: 21611944. Epub 2011/05/26. eng.

23. Alvaro-Villegas JC, Sobrino- Cossio S, Tenorio-Tellez LC, de la Mora- Levy JG, Hernandez-Guerrero A, Alonso- Larraga JO, et al. Argon plasma coagulation and hyperbaric oxygen therapy in chronic radiation proctopathy, effectiveness and impact on tissue toxicity. Revista espanola de enfermedades digestivas : organo oficial de la Sociedad Espanola de Patologia Digestiva. 2011 Nov;103(11):576-81. PubMed PMID: 22149559. Epub 2011/12/14. eng spa.

24. Lenz L, Tafarel J, Correia L, Bonilha D, Monaghan M, Santos M, et al. The incidence of bacteraemia after argon plasma coagulation in patients with chronic radiation proctocolitis. Colorectal disease : the official journal of the Association of Coloproctology of Great Britain and Ireland. 2011 Jul;13(7):823- 5. PubMed PMID: 20402735. Epub 2010/04/21. eng.

25. Sato Y, Takayama T, Sagawa T, Hirakawa M, Ohnuma H, Miyanishi K, et al. Argon plasma coagulation treatment of hemorrhagic radiation proctopathy: the optimal settings for application and long-term outcome. Gastrointestinal endoscopy. 2011 Mar;73(3):543-9. PubMed PMID: 21257166. Epub 2011/01/25. eng.

26. Rustagi T, Mashimo H. Endoscopic management of chronic radiation proctitis. World journal of gastroenterology : WJG. 2011 Nov 7;17(41):4554-62. PubMed PMID: 22147960. Pubmed Central PMCID: 3225092. Epub 2011/12/08. eng.

27. Shukuwa K, Kume K, Yamasaki M, Yoshikawa I, Otsuki M. Argon plasma coagulation therapy for a hemorrhagic radiation-induced gastritis in patient with pancreatic cancer. Internal medicine. 2007;46(13):975-7. PubMed PMID: 17603236. Epub 2007/07/03. eng.

28. Williamson JM, Almond LM, Shepherd NA, Barr H. Current management of Barrett's oesophagus. British journal of hospital medicine. 2012 May;73(5):271-7. PubMed PMID: 22585326. Epub 2012/05/16. eng.

29. Sharma P, Dent J, Armstrong D, Bergman JJ, Gossner L, Hoshihara Y, et al. The development and validation of an endoscopic grading system for Barrett's esophagus: the Prague C & M criteria. Gastroenterology. 2006 Nov;131(5):1392-9. PubMed PMID: 17101315. Epub 2006/11/15. eng.

30. Koop H, Schepp W, Muller- Lissner S, Madisch A, Micklefield G, Messmann H, et al. Consensus conference of the DGVS on gastroesophageal reflux. Zeitschrift fur Gastroenterologie. 2005 Feb;43(2):163-4. PubMed PMID: 15700206. Epub 2005/02/09. Gastroosophageale Refluxkrankheit -- Ergebnisse einer evidenzbasierten Konsensuskonferenz der Deutschen Gesellschaft fur Verdauungs- und Stoffwechselkrankheiten. ger.

31. Messmann H, Ell C, Fein M, Kiesslich R, Ortner M, Porschen R, et al. Topic Complex VI: Barrett esophagus. Zeitschrift fur Gastroenterologie. 2005 Feb;43(2):184-90. PubMed PMID: 15700212. Epub 2005/02/09. Themenkomplex VI: Barrett-Osophagus. ger.

32. Nijhawan PK, Wang KK. Endoscopic mucosal resection for lesions with endoscopic features suggestive of malignancy and high-grade dysplasia within Barrett's esophagus. Gastrointestinal endoscopy. 2000 Sep;52(3):328-32. PubMed PMID: 10968845. Epub 2000/09/01. eng.

33. Behrens A, Pech O, Graupe F, May A, Lorenz D, Ell C. Barrett's adenocarcinoma of the esophagus: better outcomes through new methods of diagnosis and treatment. Deutsches Arzteblatt international. 2011 May;108(18):313-9. PubMed PMID: 21629515. Pubmed Central PMCID: 3103982. Epub 2011/06/02. eng.

34. Heuberger D, Manner H, Ell C, Pech O. How is Early Barrett's Cancer Currently Diagnosed and Treated in Western Europe? Results of a Survey at 52 University Hospitals in Eight Western European Countries. Zeitschrift fur Gastroenterologie. 2012 Jul;50(7):670- 6. PubMed PMID: 22760678. Epub 2012/07/05. Wie werden Barrett- Fruhkarzinome in Westeuropa im klinischen Alltag diagnostiziert und therapiert? Ergebnisse einer Umfrage an 52 Unikliniken in 8 westeuropaischen Landern. Eng.

35. Fovos A, Jarral O, Panagiotopoulos N, Podas T, Mikhail S, Zacharakis E. Does endoscopic treatment for early oesophageal cancers give equivalent oncological outcomes as compared with oesophagectomy? Best evidence topic (BET). International journal of surgery. 2012 Jul 5;10(9):415-20. PubMed PMID: 22771501. Epub 2012/07/10. Eng.

36. Ono S, Fujishiro M, Koike K. Endoscopic submucosal dissection for superficial esophageal neoplasms. World journal of gastrointestinal endoscopy. 2012 May 16;4(5):162-6. PubMed PMID: 22624067. Pubmed Central PMCID: 3355238. Epub 2012/05/25. eng.

37. Herold G. Innere Medizin2010.

38. Kolfenbach S, Malfertheiner P. Early gastric cancer--diagnosis and therapy. Praxis. 2006 Jun 21;95(25- 26):1037-41. PubMed PMID: 16836064. Epub 2006/07/14. Magenfriihkarzinom--Diagnostik und Therapie. ger.

39. Ell C, Gossner L, May A. Magenkarzinom und Magenpolypen. Empfehlungen der Deutschen Gesellchaft für Verdauungs- und Stoffwechselkrankheiten (DGVS) für die Durchführung endoskopischer Untersuchungen. 3 ed: Demeter Verlag; 2002. p. 88-95.

40. Ono H, Kondo H, Gotoda T, Shirao K, Yamaguchi H, Saito D, et al. Endoscopic mucosal resection for treatment of early gastric cancer. Gut. 2001 Feb;48(2):225-9. PubMed PMID: 11156645. Pubmed Central PMCID: 1728193. Epub 2001/01/13. eng.

41. Tomita T, Arai E, Kohno T, Kondo T, Kim Y, Oshima T, et al. Outcomes of treatment of argon plasma coagulation therapy in elderly or high-risk patients with early gastric cancer: a comparison of outcomes among experienced and nonexperienced endoscopists. Journal of clinical gastroenterology. 2011 Jul;45(6):e54-9. PubMed PMID: 20838235. Epub 2010/09/15. eng.

42. Schlemper RJ, Hirata I, Dixon MF. The macroscopic classification of early neoplasia of the digestive tract. Endoscopy. 2002 Feb;34(2):163-8. PubMed PMID: 11822013. Epub 2002/02/01. eng.

43. Gotoda T, Yanagisawa A, Sasako M, Ono H, Nakanishi Y, Shimoda T, et al. Incidence of lymph node metastasis from early gastric cancer: estimation with a large number of cases at two large centers. Gastric cancer : official journal of the International Gastric Cancer Association and the Japanese Gastric Cancer Association. 2000 Dec;3(4):219-25. PubMed PMID: 11984739. Epub 2002/05/02. Eng.

44. Schmiegel W, Pox C, Reinacher-Schick A, Adler G, Arnold D, Fleig W, et al. S3 guidelines for colorectal carcinoma: results of an evidence-based consensus conference on February 6/7, 2004 and June 8/9, 2007 (for the topics IV, VI and VII). Zeitschrift fur Gastroenterologie. 2010 Jan;48(1):65-136. PubMed PMID: 20072998. Epub 2010/01/15. eng.

45. Lee SH, Shin SJ, Park DI, Kim SE, Jeon HJ, Kim SH, et al. Korean guideline for colonoscopic polypectomy. Clinical endoscopy. 2012 Mar;45(1):11-24. PubMed PMID: 22741130. Pubmed Central PMCID: 3363129. Epub 2012/06/29. eng.

46. Deyhle P. Results of endoscopic polypectomy in the gastrointestinal tract. Endoscopy. 1980 (Suppl):35-46. PubMed PMID: 7408789. Epub 1980/01/01. eng.

47. Fruhmorgen PK, L. Guidelines of the German Society of Digestive and Metabolic Diseases. Guidelines for endoscopic colorectal polypectomy with the sling. German Society of Digestive and Metabolic Diseases. Zeitschrift fur Gastroenterologie. 1998 Feb;36(2):117- 9. PubMed PMID: 9544494. Epub 1998/04/17. Leitlinien der Deutschen Gesellschaft fur Verdauungs- und Stoffwechselkrankheiten (DGVS). Leitlinien zur endoskopischen Ektomie kolorektaler Polypen mit der Schlinge. ger.

48. Zauber AG, Winawer SJ, O'Brien MJ, Lansdorp-Vogelaar I, van Ballegooijen M, Hankey BF, et al. Colonoscopic polypectomy and long-term prevention of colorectal-cancer deaths. The New England journal of medicine. 2012 Feb 23;366(8):687-96. PubMed PMID: 22356322. Pubmed Central PMCID: 3322371. Epub 2012/02/24. eng.

49. Vormbrock K, Monkemuller K. Difficult colon polypectomy. World journal of gastrointestinal endoscopy. 2012 Jul 16;4(7):269-80. PubMed PMID: 22816006. Pubmed Central PMCID: 3399004. Epub 2012/07/21. eng.

50. Moss A, Bourke MJ, Williams SJ, Hourigan LF, Brown G, Tam W, et al. Endoscopic mucosal resection outcomes and prediction of submucosal cancer from advanced colonic mucosal neoplasia. Gastroenterology. 2011 Jun;140(7):1909-18. PubMed PMID: 21392504. Epub 2011/03/12. eng.

51. Toyokawa T, Inaba T, Omote S, Okamoto A, Miyasaka R, Watanabe K, et al. Risk factors for perforation and delayed bleeding associated with endoscopic submucosal dissection for early gastric neoplasms: analysis of 1123 lesions. Journal of gastroenterology and hepatology. 2012 May;27(5):907-12. PubMed PMID: 22142449. Epub 2011/12/07. eng.

52. Uraoka T, Saito Y, Yahagi N. What are the latest developments in colorectal endoscopic submucosal dissection? World journal of gastrointestinal endoscopy. 2012 Jul 16;4(7):296-300. PubMed PMID: 22816009. Pubmed Central PMCID: 3399007. Epub 2012/07/21. eng.

53. Deutsche Gesellschaft für Verdauungs - und Stoffwechselkrankheiten KfB. Endoskopische Vollwandresektion am Kolon. In: Schepp W, editor.: Deutsches Institut für Medizinische Dokumentation und Information; 2015.

54. Tsiamoulos ZP, Bourikas LA, Saunders BP. Endoscopic mucosal ablation: a new argon plasma coagulation/injection technique to assist complete resection of recurrent, fibrotic colon polyps (with video). Gastrointestinal endoscopy. 2012 Feb;75(2):400-4. PubMed PMID: 22154411. Epub 2011/12/14. eng.

55. Udd M, Kylanpaa L, Halttunen J. Management of difficult bile duct cannulation in ERCP. World journal of gastrointestinal endoscopy. 2010 Mar 16;2(3):97-103. PubMed PMID: 21160709. Pubmed Central PMCID: 2999064. Epub 2010/12/17. eng.

56. Weber A, Roesch T, Pointner S, Born P, Neu B, Meining A, et al. Transpancreatic precut sphincterotomy for cannulation of inaccessible common bile duct: a safe and successful technique. Pancreas. 2008 Mar;36(2):187-91. PubMed PMID: 18376311. Epub 2008/04/01. eng.

57. Meier PN. Zenker‘s diverticulum: pro endoscopic treatment. Der Chirurg; Zeitschrift fur alle Gebiete der operativen Medizen. 2011 Jun;82(6):479-80, 82-3. PubMed PMID: 21553134. Epub 2011/05/10. Zenker-Divertikel: Pro endoskopische Septumdurchtrennung. ger.

58. Ferreira LE, Simmons DT, Baron TH. Zenker‘s diverticula: pathophysiology, clinical presentation, and flexible endoscopic management. Diseases of the esophagus : official journal of the International Society for Diseases of the Esophagus / ISDE. 2008;21(1):1-8. PubMed PMID: 18197932. Epub 2008/01/17. eng.

59. Case DJ, Baron TH. Flexible endoscopic management of Zenker diverticulum: the Mayo Clinic experience. Mayo Clinic proceedings Mayo Clinic. 2010 Aug;85(8):719-22. PubMed PMID: 20675509. Pubmed Central PMCID: 2912732. Epub 2010/08/03. eng.

60. Al-Kadi AS, Maghrabi AA, Thomson D, Gillman LM, Dhalla S. Endoscopic treatment of Zenker diverticulum: results of a 7-year experience. Journal of the American College of Surgeons. 2010 Aug;211(2):239-43. PubMed PMID: 20670862. Epub 2010/07/31. eng.

61. Rabenstein T, May A, Michel J, Manner H, Pech O, Gossner L, et al. Argon plasma coagulation for flexible endoscopic Zenker‘s diverticulotomy. Endoscopy. 2007 Feb;39(2):141-5. PubMed PMID: 17327972. Epub 2007/03/01. eng.

62. Stavropoulos SN, Modayil R, Friedel D. Per oral endoscopic myotomy for the treatment of achalasia. Curr Opin Gastroenterol. 2015 Sep;31(5):430-40. PubMed PMID: 26200001.

63. Friedel D, Modayil R, Stavropoulos SN. Per-oral endoscopic myotomy: major advance in achalasia treatment and in endoscopic surgery. World journal of gastroenterology : WJG. 2014 Dec 21;20(47):17746-55. PubMed PMID: 25548473. Pubmed Central PMCID: PMC4273125.

64. Definition. Debulking. Available from: http://www.enzyklo.de/Begriff/Debulking.

65. Zenker M. Argon plasma coagulation. GMS Krankenhaushygiene interdisziplinar. 2008;3(1):Doc15. PubMed PMID: 20204117. Pubmed Central PMCID: 2831517. Epub 2008/01/01. eng.

66. Raithel M, Hänsler J, Stegmaier A, Boxberger F, Maiss J, Wiegand M, et al. Prospektive, randomisierte Evaluation der Niedrig-Energie- Argonplasmakoagulation bei der endoskopischen Blutstillung am Gastrointestinaltakt (GIT). Endo heute. 2007 // 16.03.2007;20(01):P4. De.

67. Raithel M, Hänsler J, Nägel A, Hahn EG. Anwendbarkeit, Effektivität und Sicherheit der BOWA Generatoren und Argoneinheit in der gastroenterologischen Endoskopie. Endo heute. 2006 // 20.03.2006;19(01):P29. De.

68. Rupinski M, Zagorowicz E, Regula J, Fijuth J, Kraszewska E, Polkowski M, et al. Randomized comparison of three palliative regimens including brachytherapy, photodynamic therapy, and APC in patients with malignant dysphagia (CONSORT 1a) (Revised II). The American journal of gastroenterology. 2011 Sep;106(9):1612-20. PubMed PMID: 21670770. Epub 2011/06/15. eng.

69. Kofoed SC, Lundsgaard M, Ellemann AC, Svendsen LB. Low morbidity after palliation of obstructing gastro-oesophageal adenocarcinoma to restore swallowing function. Danish medical journal. 2012 Jun;59(6):A4434. PubMed PMID: 22677236. Epub 2012/06/09. eng.

70. Ramadori G, Lindhorst A, Armbrust T. Colorectal tumors with complete obstruction--endoscopic recovery of passage replacing emergency surgery? A report of two cases. BMC gastroenterology. 2007;7:14. PubMed PMID: 17391506. Pubmed Central PMCID: 1847445. Epub 2007/03/30. eng.

71. Boxberger F, Maiss J, Amann K, Janka R, Wein A, Maennlein G, et al. Severe high grade stenosing hyperkeratosis of the esophagus after ingestion of alkali: successful treatment by argon plasma coagulation. Endoscopy. 2008 Sep;40 Suppl 2:E260-1. PubMed PMID: 19090458. Epub 2008/12/19. eng.

72. Behrens C, Yen PP. Esophageal inlet patch. Radiology research and practice. 2011;2011:460890. PubMed PMID: 22091379. Pubmed Central PMCID: 3197178. Epub 2011/11/18. eng.

73. Chen YR, Wu MM, Nan Q, Duan LP, Miao YL, Li XY. Heterotopic gastric mucosa in the upper and middle esophagus: 126 cases of gastroscope and clinical characteristics. Hepatogastroenterology. 2012 Jun;59(116):1123-5. PubMed PMID: 22580663. Epub 2012/05/15. eng.

74. Bajbouj M, Becker V, Eckel F, Miehlke S, Pech O, Prinz C, et al. Argon plasma coagulation of cervical heterotopic gastric mucosa as an alternative treatment for globus sensations. Gastroenterology. 2009 Aug;137(2):440-4. PubMed PMID: 19410576. Epub 2009/05/05. eng.

75. Sauve G, Croue A, Denez B, Boyer J. High-grade dysplasia in heterotopic gastric mucosa in the upper esophagus after radiotherapy: successful eradication 2 years after endoscopic treatment by argon plasma coagulation. Endoscopy. 2001 Aug;33(8):732. PubMed PMID: 11490394. Epub 2001/08/08. eng.

76. Wang L, Fan CQ, Ren W, Zhang X, Li YH, Zhao XY. Endoscopic dissection of large endogenous myogenic tumors in the esophagus and stomach is safe and feasible: a report of 42 cases. Scandinavian journal of gastroenterology. 2011 May;46(5):627-33. PubMed PMID: 21366494. Epub 2011/03/04. eng.

77. Piper W. Innere Medizin. Springer-Verlag, editor2007.

78. Fernandez-Esparrach G, Lautz DB, Thompson CC. Peroral endoscopic anastomotic reduction improves intractable dumping syndrome in Rouxen- Y gastric bypass patients. Surgery for obesity and related diseases : official journal of the American Society for Bariatric Surgery. 2010 Jan-Feb;6(1):36- 40. PubMed PMID: 19560979. Epub 2009/06/30. eng.

79. Gossner L, Ell C. Refluxösophagitis und prämaligne Läsionen des Ösophagus. Empfehlungen der Deutschen Gesellchaft für Verdauungs- und Stoffwechselkrankheiten (DGVS) für die Durchführung endoskopischer Untersuchungen. 3 ed: Demeter Verlag; 2002. p. 57-65.

Выражаем искреннюю благодарность профессору, д-ру медицины Йоргу Альберту (Prof. Dr. med. Jörg Albert) за помощь в подготовке материала.

ДЛЯ ЗАМЕТОК

BOWA
ACADEMY

BOWA-electronic GmbH & Co. KG
Heinrich-Hertz-Strasse 4 – 10
72810 Gomaringen I Germany

Телефон +49 (0) 7072-6002-0
Телефакс +49 (0) 7072-6002-33
info@bowa.de I bowa-medical.com

BOWA-APG-MN031-709-GASTROENTEROLOGY-RU-2017-05 Отпечатано в Германии Компания оставляет за собой право на технические и конструктивные изменения Авторские права принадлежат компании «BOWA-electronic GmbH & Co. KG», Гомаринген